



**Universidad
Norbert Wiener**

Powered by **Arizona State University**

**FACULTAD DE CIENCIAS DE LA SALUD
ESCUELA ACADÉMICO PROFESIONAL DE TECNOLOGÍA
MÉDICA**

TESIS

“Beta vulgaris como colorante natural de tinción nuclear para el diagnóstico histopatológico de cáncer de mama en la Clínica V&M imagen médica S.a.c Lima-Perú, 2023”

**Para optar el Título Profesional de
Licenciada en Tecnología Médica en Laboratorio Clínico y Anatomía
Patológica**

Presentado por:

Autora: Quispe Chancas, Nicol


Código Orcid: 0009-0002-7728-7321

Asesor: Mg. García Vásquez, Carlos Hugo

Código Orcid: <https://orcid.org/0000-0003-1085-2664>

Lima-Peru


2023

 Universidad Norbert Wiener	DECLARACIÓN JURADA DE AUTORIA Y DE ORIGINALIDAD DEL TRABAJO DE INVESTIGACIÓN		
	CÓDIGO: UPNW-GRA-FOR-033	VERSIÓN: 01 REVISIÓN: 01	FECHA: 08/11/2022


Yo, Quispe Chancas Nicol egresado de la Facultad de Ciencias de la Salud y Escuela Académica Profesional de Tecnología Médica / Escuela de Posgrado de la Universidad privada Norbert Wiener declaro que el trabajo académico " BETA VULGARIS COMO COLORANTE NATURAL DE TINCION NUCLEAR PARA EL DIAGNOSTICO HISTOPATOLOGICO DE CANCER DE MAMA EN LA CLINICA V&M IMAGEN MEDICA S.A.C LIMA - PERU, 2023." Asesorado por el docente: Mg. García Vásquez Carlos Hugo DNI 09435522 ORCID Código ORCID:0000-0003-1085-2664, tiene un índice de similitud de (14) (catorce) % con código: oid:14912:285803933, verificable en el reporte de originalidad del software Turnitin.

Así mismo:

1. Se ha mencionado todas las fuentes utilizadas, identificando correctamente las citas textuales o paráfrasis provenientes de otras fuentes.
2. No he utilizado ninguna otra fuente distinta de aquella señalada en el trabajo.
3. Se autoriza que el trabajo puede ser revisado en búsqueda de plagios.
4. El porcentaje señalado es el mismo que arrojó al momento de indexar, grabar o hacer el depósito en el turnitin de la universidad y,
5. Asumimos la responsabilidad que corresponda ante cualquier falsedad, ocultamiento u omisión en la información aportada, por lo cual nos sometemos a lo dispuesto en las normas del reglamento vigente de la universidad.



.....
 Firma de autor 1
 Nicol Quispe Chancas
 DNI:47939518



.....
 Firma
 Mg. Carlos Hugo García Vásquez
 DNI: 09435522

Dedicatoria

El presente trabajo se la dedico a Dios, a mis valiosos padres y hermanos por brindarme su confianza, comprensión y apoyo incondicional en todo el proceso de realizarme profesionalmente. Gracias por ser la fuerza que me incentiva a seguir superándome siempre.

Agradecimiento

A mi asesor Mg. Carlos Hugo García Vásquez, quien ha sido una pieza fundamental con el aporte de sus amplios conocimientos en la realización de este trabajo de tesis. Al Dr. Juan J. Vargas Quezada por facilitar las instalaciones de su clínica para el desarrollo de esta investigación. Mi enorme agradecimiento a todos por ser partícipes en mi continuo aprendizaje profesional.

INDICE

RESUMEN	8
ABSTRACT.....	9
INTRODUCCION	10
CAPITULO I: EL PROBLEMA	11
1.1 Planteamiento del problema	11
1.2 Formulación del problema.....	13
1.2.1 Problema general.....	13
1.2.2 Problemas específicos.....	13
1.3 Objetivos de la investigación.....	14
1.3.1 Objetivo general	14
1.3.2 Objetivos específicos.....	14
1.4 Justificación de la investigación	14
1.4.1 Teórica.....	14
1.4.2 Metodológica.....	14
1.4.3 Práctica.....	15
1.5 Delimitaciones de la investigación	15
CAPITULO II: MARCO TEORICO.....	17
2.1 Antecedentes de la investigación.....	17
2.2 Bases teóricas	23
2.3 Formulación de hipótesis.....	37
2.3.1 Hipótesis general	37
2.3.2 Hipótesis específicas.....	37
CAPITULO III: METODOLOGIA.....	38
3.1 Método de la investigación.....	38
3.2 Enfoque de la investigación.....	38
3.3 Tipo de investigación	38
3.4 Diseño de la investigación	38
3.5 Población, muestra y muestreo	38
3.6 Variables y operacionalización.....	40
3.7 Técnicas e instrumentos de recolección de datos.....	42
3.7.1 Técnica	42
3.7.2 Descripción de instrumentos.....	42
3.7.3 Validación	42
3.7.4 Confiabilidad.....	42
3.8 Plan de procesamiento y análisis de datos	42
3.9 Aspectos éticos.....	43

CAPITULO IV: PRESENTACION Y DISCUSION DE LOS RESULTADOS	44
4.1 Resultados	44
4.1.1 Análisis descriptivo de resultados.....	44
4.1.2 Prueba de hipótesis.....	52
4.1.3 Discusión de resultados	58
CAPITULO V: CONCLUSIONES Y RECOMENDACIONES	60
5.1 Conclusiones	60
5.2 Recomendaciones.....	61
REFERENCIAS.....	62
ANEXOS	70
Anexo 1: Matriz de consistencia	70
Anexo 2: Instrumento.....	71
Anexo 3 : Validez del instrumento	72
Anexo 4: Confiabilidad del instrumento	73
Anexo 5: Aprobación del Comité de Ética.....	74
Anexo 6: Carta de aprobación de la institución para la recolección de datos.....	75
Anexo 7: Reporte de similitud de turnitin	76
INDICE DE FIGURAS	77
Figura 1: Preparación del colorante de Beta vulgaris	77
Figura 2: Laminas coloreadas con hematoxilina - eosina.....	79
Figura 3. Laminas coloreadas con Beta vulgaris - eosina.....	79
Figura 4. Corte histológico de mama. Coloración hematoxilina - eosina ,10X.....	80
Figura 5. Corte histológico de mama. Coloración beta vulgaris- eosina ,10X.....	80
Figura 6. Corte histológico de mama. Coloración hematoxilina - eosina ,40X.....	81
Figura 7. Corte histológico de mama. Coloración beta vulgaris- eosina ,40X.....	81
Figura 8. Corte histológico de mama. Coloración hematoxilina - eosina ,10X.....	82
Figura 9. Corte histológico de mama. Coloración beta vulgaris- eosina ,10X.....	82
Figura 10. Corte histológico de mama. Coloración hematoxilina - eosina ,40X.....	83
Figura 11. Corte histológico de mama. Coloración beta vulgaris- eosina ,40X.....	83
Figura 12. Corte histológico de mama. Coloración hematoxilina - eosina ,10X.....	84
Figura 13. Corte histológico de mama. Coloración beta vulgaris- eosina ,10X.....	84
Figura 14. Corte histológico de mama. Coloración hematoxilina - eosina ,40X.....	85
Figura 15. Corte histológico de mama. Coloración beta vulgaris- eosina ,40X.....	85
Figura 16. Corte histológico de mama. Coloración hematoxilina - eosina ,10X.....	86
Figura 17. Corte histológico de mama. Coloración beta vulgaris- eosina ,10X.....	86
Figura 18. Corte histológico de mama. Coloración hematoxilina - eosina ,40X.....	87
Figura 19. Corte histológico de mama. Coloración beta vulgaris- eosina ,40X.....	87
Figura 20. Corte histológico de mama. Coloración hematoxilina - eosina ,10X.....	88
Figura 21. Corte histológico de mama. Coloración beta vulgaris- eosina ,10X.....	88

Figura 22. Corte histológico de mama. Coloración hematoxilina - eosina ,40X.....	89
Figura 23. Corte histológico de mama. Coloración beta vulgaris- eosina ,40X.....	89

RESUMEN

Introducción: La Beta Vulgaris es uno de los colorantes de origen natural que posee propiedades tintóreas para teñir tejidos histológicos siendo de gran utilidad en el diagnóstico histopatológico en una de las patologías con más incidencia en las mujeres de nuestro país, la preparación y obtención del colorante está libre de sustancias tóxicas. **Objetivo:** Determinar la utilidad de la Beta Vulgaris como colorante natural de tinción nuclear para el diagnóstico histopatológico de cáncer de mama. **Material y método:** El estudio es de tipo aplicada con un diseño cuasi experimental y de enfoque cuantitativo, se tuvo como población de estudio a muestras de tejidos histológicos embebidos en parafina procedentes del área de anatomía patológica de la Clínica V&M Imagen S.A.C en el 2023. Para los datos recolectados se empleó una ficha que permitió evaluar la calidad de tinción nuclear de los tejidos los cuales fueron analizados empleando el programa Excel y el programa estadístico SPSS. **Resultados:** El colorante resulto ser adecuado en un 78,3 % en la tinción de la membrana nuclear, es adecuado en un 100% en la tinción de la cromatina y es también adecuado en un 73% en criterios de malignidad, mostrando así efectividad en el estudio ;en cuanto a los criterios de evaluación en el diagnóstico histopatológico de cáncer de mama , esta tinción permitió apreciar en un 58,3% el pleomorfismo nuclear en una moderada variación de grado 2, en un 65% la formación de túbulos en grado 2 y en un 71,7% la actividad mitótica en grado 2. **Conclusiones:** La Beta vulgaris como colorante natural de tinción nuclear para evaluar el diagnóstico histopatológico de cáncer de mama resulto ser útil en el presente estudio, mostrando efectividad en la tinción de la membrana nuclear, en la cromatina y en los criterios de malignidad, alcanzando puntuaciones aceptables y relevantes para el diagnóstico histopatológico de cáncer de mama.

Palabras claves: Beta Vulgaris, tinción nuclear, diagnóstico histopatológico.

ABSTRACT

Introduction: Beta Vulgaris is one of the dyes of natural origin that has dyeing properties to stain histological tissues, being very useful in the histopathological diagnosis of one of the pathologies with the highest incidence in women in our country, the preparation and obtaining of the dye is free of toxic substances

Objective: To determine the utility of Beta Vulgaris as a natural dye for nuclear staining for the histopathological diagnosis of breast cancer. **Material and method:**

The study is of an applied type with a quasi-experimental design and a quantitative approach, the study population was samples of histological tissues embedded in paraffin from the pathological anatomy area of the V&M Imagen S.A.C Clinic in 2023. For the data collected A form was used to evaluate the quality of nuclear staining of the tissues, which were analyzed using the Excel program and the SPSS statistical program. **Results:** This dye turned out to be 78.3% suitable for staining the nuclear membrane, it is 100% suitable for staining chromatin and it is also 73% suitable for malignancy criteria, thus showing effectiveness in the study; regarding the evaluation criteria in the histopathological diagnosis of breast cancer, this staining allowed us to appreciate nuclear pleomorphism in 58.3% in a moderate variation of grade 2, in 65% the formation of tubules in grade 2 and 71.7% the mitotic activity in grade 2. **Conclusions:** Beta vulgaris as a natural nuclear staining dye to evaluate the histopathological diagnosis of breast cancer turned out to be useful in the present study, showing effectiveness in the staining of the nuclear membrane, in the chromatin and in the criteria of malignancy, achieving acceptable scores and relevant for the histopathological diagnosis of breast cancer.

Keywords: Beta Vulgaris, nuclear staining, histopathological diagnosis.

INTRODUCCION

El empleo de colorantes histológicos naturales en las tinciones empleadas en el servicio de Anatomía Patológica son una nueva alternativa de colorante por su accesibilidad y amplia disponibilidad en la naturaleza, estos no son tóxicos y no generan contaminación ambiental. Una de las tinciones más empleadas e importantes para emitir un diagnóstico en el área de patología quirúrgica, tal como el autor Ortiz indica: “no existe una sola técnica en el vasto arsenal médico que provea tanta información tan rápidamente y con tan poco costo como la técnica de hematoxilina y eosina” (2).

En el servicio de Anatomía patológica de nuestro país se utiliza el óxido de mercurio en el proceso de oxidación de la hematoxilina; este compuesto es tóxico, la OMS (2017) señala: “la exposición o el hecho de inhalar los vapores de mercurio puede causar graves problemas de salud” para quien lo manipula.

Santos (2017). “El óxido mercúrico era siempre recomendado como oxidante, sin embargo, debido a que es muy tóxico, se recomienda eludir siempre que sea posible”.

En relación con ello ,observamos que los pigmentos extraídos de la beta vulgaris, por sus propiedades tintóreas betalánicas resultan ser similares a la hematoxilina, por ello se puede usar como colorante natural y se obtiene del extracto de la beta vulgaris ,siendo de gran utilidad para teñir tejidos histológicos de biopsias de mama ,ya que el cáncer de mama es una de las patologías muy comunes en el sector femenino en todo el mundo, y es el segundo cáncer más recurrente en las mujeres peruanas (10).

El objetivo del presente trabajo es determinar la utilidad de la beta vulgaris como colorante natural de tinción nuclear para el diagnóstico histopatológico de cáncer de mama. Lo importante del uso de este colorante es que es accesible, económico y está libre de sustancias tóxicas lo cual lo hace ideal en su manipulación para los trabajadores del área de Anatomía Patológica.

CAPITULO I: EL PROBLEMA

1.1 Planteamiento del problema

La Histopatología es la rama de la Patología que se ocupa del diagnóstico de enfermedades a través del estudio de los tejidos humanos. Para dicho estudio, los anatomopatólogos y los Histotecnólogos en su amplia experiencia han usado distintas tinciones especiales para permitir el diagnóstico de neoplasias u otras lesiones causadas por diferentes agentes (1).

Dentro de las técnicas de tinción más empleadas esta la Hematoxilina - Eosina. Esta técnica es una de las más importantes para emitir un diagnóstico en el área de patología quirúrgica, tal como el autor Ortiz indica: “no existe una sola técnica en el vasto arsenal médico que provea tanta información tan rápidamente y con tan poco costo como la técnica de hematoxilina y eosina” (2).

La Hematoxilina es un colorante natural, obtenida de la planta leguminosa *Haematoxylum campechianum*, originaria de México, en su proceso de oxidación alcanza un color de tonalidad rojo púrpura, que al combinarse con iones metálicos ya sean de aluminio o de hierro (Alumbre de K, Óxido rojo de mercurio) , potencia su capacidad colorante (3). Cabe señalar que el empleo del óxido rojo de mercurio en la preparación de este colorante es tóxico, ya que la OMS manifiesta que inhalar los vapores de mercurio pueden ser perjudiciales para quien lo manipula con consecuencias a veces fatales (4) .

En nuestro continente se han aplicado el uso de colorantes naturales como una nueva alternativa en las tinciones histológicas, la mayoría de trabajos de investigación fueron realizados mayormente en América del sur. Uno de estos estudios fue realizado en Brasil ,en la Universidad do Vale do Sapucaí (UNIVÁS) en el año 2019 ,donde se

utilizaron los frutos de la mora negra y las semillas de urucum para la sustitución de los colorantes hematoxilina y eosina , se logró comprobar que ambos colorantes de mora negra y urucum pueden usarse como sustitutos a la técnica convencional, siendo este un aporte muy interesante como alternativa de tinción en la histotecnología (5) . En este país, también se aplicó una innovación al uso de colorantes naturales, en esta técnica se usó la bixina, un pigmento que se encuentra en la planta Bixa Orellana (achiote) fue disuelto en alcohol etílico a 96°C. El uso de esta solución alcohólica a base de achiote mostró excelente fijación en los tejidos, permitiendo la visualización de estructuras celulares (6).

Por otra parte, en México ,en el año 2019 se realizó un trabajo que buscaba sustituir algunos colorantes sintéticos por naturales ,por ello usaron el “fosfato de Gadolinio dopado con Europio (GdPO₄:Eu³⁺)” , este compuesto biocompatible es capaz de generar fluorescencia, que en unión con el extracto de cochinilla que contiene ácido carmínico ,lograron obtener mejores resultados para identificar las estructuras celulares; también se observó que este colorante natural no genera residuos que puedan contaminar al medio ambiente (7).

En Perú, en un estudio realizado por Uriol Bustamante, obtuvo que el maíz morado cuenta con propiedades tintóreas muy similares a la hematoxilina, este colorante permitió teñir los núcleos de las células obtenidas por cortes histológicos (8) .Otro estudio ejecutado en el nosocomio Alberto Sabogal Sologuren en el 2014, se utilizó una planta herbácea de nombre kumpia, del cual se logró obtener un colorante 100 % puro y natural, como una alternativa en la tinción nuclear tisular (9).

En nuestro país el cáncer de mama es uno de los diagnósticos de mayor frecuencia por su alta prevalencia ,es una de las patologías muy comunes en el sector femenino en todo el mundo, y es el segundo cáncer más recurrente en las mujeres

peruanas, siendo así uno de los problemas de salud pública importantes en el Perú (10),y para su diagnóstico se aplica el uso de la coloración primaria conocido también como tinción hematoxilina y eosina .

Por esta razón, se presenta a la Beta Vulgaris como una alternativa de colorante natural de tinción nuclear que se efectuara en las biopsias de mamas para realizar el diagnóstico histopatológico, ya que posee betalaínas, pigmento que le brinda el color violáceo y que además permite darle una variedad de usos en el sector farmacéutico, alimentario, cosmético y en áreas de la salud (11).Además, este colorante al ser natural, no es tóxico, es económico y no es contaminante para el medio ambiente.

1.2 **Formulación del problema**

1.2.1 Problema general

- ¿Cuál es la utilidad de la Beta Vulgaris como colorante natural de tinción nuclear para el diagnóstico histopatológico de cáncer de mama en la Clínica V&M Imagen Medica S.A.C Lima-Perú, 2023?

1.2.2 Problemas específicos

- ¿Cuál es la efectividad de la Beta Vulgaris como colorante natural para evaluar la membrana nuclear para el diagnóstico histopatológico de cáncer de mama en la Clínica V&M Imagen Medica S.A.C Lima-Perú,2023?
- ¿Cuál es la efectividad de la Beta Vulgaris como colorante natural para evaluar la cromatina nuclear para el diagnóstico histopatológico de cáncer de mama en la Clínica V&M Imagen Medica S.A.C Lima-Perú, 2023?
- ¿Los criterios de malignidad nuclear serán significativamente adecuados con la coloración natural que brinda la Beta Vulgaris para el diagnóstico histopatológico decáncer de mama en la Clínica V&M Imagen Medica S.A.C Lima-Perú,2023?

1.3 Objetivos de la investigación

1.3.1 Objetivo general

- Determinar la utilidad de la Beta Vulgaris como colorante natural de tinción nuclear para el diagnóstico histopatológico de cáncer de mama.

1.3.2 Objetivos específicos

- Determinar la efectividad de la Beta Vulgaris como colorante natural para evaluar la membrana nuclear en el diagnóstico histopatológico de cáncer de mama.
- Determinar la efectividad de la Beta Vulgaris como colorante natural para evaluar la cromatina nuclear en el diagnóstico histopatológico de cáncer de mama.
- Evaluar los criterios de malignidad nuclear que brinda la Beta Vulgaris como colorante natural en el diagnóstico histopatológico de cáncer de mama.

1.4 Justificación de la investigación

1.4.1 Teórica

La investigación se desarrolla con la finalidad de dar a conocer a la Beta Vulgaris como una nueva alternativa de colorante natural ya que posee como principio activo colorante a las betalaínas, los cuales son pigmentos naturales que le brindan el color característico, estos tienen actividad antioxidante, sus pigmentos son solubles en agua y al usarse con la aplicación de diferentes métodos permitirán obtener una mayor estabilidad de sus compuestos para así lograr la capacidad colorante en tejidos humanos, asegurando también que su manipulación sea no tóxica ni cancerígena para los trabajadores del servicio de Patología Quirúrgica.

1.4.2 Metodológica

Esta investigación es de tipo aplicada ya que aplica métodos deductivos que permiten que la investigación sea factible, también pone en práctica los conocimientos científicos de áreas especializadas en el tema para poder solucionar inconvenientes prácticos, además este tipo de estudio está relacionado con la investigación básica; con la aplicación de todo ello nos permitirá obtener un nuevo colorante natural histológico que sea de gran utilidad en el diagnóstico histopatológico de mama.

1.4.3 Práctica

En la actualidad, las instituciones de Anatomía Patológica dirigidos en la investigación de neoplasias malignas, hacen uso de colorantes artificiales con el objetivo de brindar un diagnóstico. Pero la aplicación y manipulación de estos colorantes artificiales generan ciertos peligros para el Histotecnólogo. De acuerdo a estudios realizados, se encontró que el exponerse a la hematoxilina, en relación a su preparación es dañino para el especialista, ya que contiene ácido acético glacial, sales metálicas, etanol absoluto y oxidantes artificiales como el óxido de mercurio, que generan un grado de toxicidad de acuerdo con el tiempo de exposición continuo del Histotecnólogo.

Por ello, se debe buscar formas de reducir y erradicar los riesgos de toxicidad, utilizando productos naturales, que estos sean económicos, no tóxicos y accesibles en los laboratorios de Anatomía Patológica.

1.5 Delimitaciones de la investigación

Temporal

- La investigación será desarrollada en el transcurso del 2023, periodo en el que se ejecutará el estudio cuasi experimental.

Espacial

- La investigación se realizará en la ciudad de Lima, en la Clínica V&M Imagen Medica 2023

Recursos

- Se recopilará muestras histológicas de tejidos de mama embebidos en parafina con diagnostico histopatológico del archivo de muestras procesadas en la Clínica V&M Imagen Medica 2023.
- Ambiente del laboratorio de anatomía patológica de la clínica en mención.

CAPITULO II: MARCO TEORICO

2.1 Antecedentes de la investigación

Antecedentes nacionales

Dentro de los antecedentes nacionales tenemos a Uriol, (2004) en su investigación “Aplicación del colorante del maíz morado en la tinción nuclear de células presentes en un corte histológico” tuvo como objetivo aplicar el colorante del maíz morado para la tinción nuclear de células histológicas. Métodos y materiales: Se llevó a cabo un análisis experimental y comparativo usando biopsias del nosocomio “María Auxiliadora” y “Dos de Mayo”; se utilizaron 100 tejidos constituidos por: piel, apéndice, ganglio, estómago y próstata. La coloración se separó en dos sectores de láminas, la primera parte se procesó con la tinción “hematoxilina-eosina”, mientras que la segunda parte de láminas se procesaron con la tinción maíz morado y eosina. Resultado: La puntuación que obtuvo el sector de láminas coloreadas con “maíz morado-eosina” fue superior a 8, indicando una óptima calidad en tinción. Por otro lado, los sectores de láminas teñidas con maíz morado resultan ser eficientes para teñir el núcleo ya que no presenta variación significativa con la tinción de hematoxilina. Al comparar ambas coloraciones, la tinción maíz morado y eosina obtuvo un puntaje de 8.42 y la tinción hematoxilina-eosina un puntaje de 9.98, logrando la coloración del maíz morado un puntaje final de un 76% bueno, 21% regular y 3% malo. Conclusión: Se concluye que la coloración con el maíz morado es de buena calidad ya que obtuvo un puntaje final de 8.42 puntos, con un intervalo de confianza del 95% ; por lo tanto este colorante resulta ser bueno y eficaz para las tinciones histológicas (8).

El siguiente autor Santa Cruz, (2014) en su investigación sustentó “Validación del extracto del exocarpo de *Renealmia alpinia* (kumpia) como colorante nuclear tisular” cuyo objetivo fue “validar el colorante (kumpia) como colorante nuclear tisular”.

Métodos y materiales: Se analizó de forma experimental usando biopsias del área de patología quirúrgica del nosocomio “Alberto Sabogal Sologuren”, se utilizaron 102 tejidos constituidos por: ganglios, intestino e hígado. Se obtuvo 34 láminas coloreadas para cada tejido, 51 se procedió a colorear con “kumpia-eosina” y los 51 restantes con “hematoxilina- eosina”, el cual fue utilizado como “Gold Standard”. Resultados: En relación a la coloración nuclear con “kumpia-eosina”, se logró un puntaje de 94.12 % bueno y 5.88 % regular, y con la “hematoxilina-eosina” un puntaje de 100 % bueno, y en relación para diferenciar entre el núcleo y citoplasma, se logró un 100 % bueno para las dos coloraciones. Conclusiones: Se llegó a concluir que la kumpia resulta ser efectivo para colorear los núcleos de tejidos humanos (9).

Otro estudio realizado por Apaza, (2016) tesis titulado “Comparación del colorante de maíz morado con la tinción de Hematoxilina de Harris, para núcleos en cortes histológicos de piezas anatómicas en el servicio de anatomía patológica del Hospital Honorio Delgado Espinoza, Arequipa”. La investigación tuvo como objetivo: “Comparar la coloración de Maíz Morado (Antocianina) y Hematoxilina de Harris, para la tinción nuclear en cortes histológicos de piezas anatómicas en el área de Anatomía Patológica”. Métodos y materiales: Se aplicó un estudio comparativo, transversal y de tipo experimental. Se utilizaron 100 tejidos constituidos por: piel, apéndice, estómago y próstata de pacientes de un nosocomio de Arequipa. Se realizó cortes de los tejidos, de los cuales se seleccionó 2 láminas de cada tejido, armándose así dos sectores comprendidos por 100 láminas. Se continuó con la tinción de ambos sectores de láminas, el primer sector de láminas se coloreó con “hematoxilina-eosina” y el segundo sector se coloreó con “maíz morado- eosina”. Resultados: La tinción “maíz morado- eosina” obtuvo la calificación de 7.08 y la “hematoxilina- eosina” obtuvo 7.99, cabe señalar que el puntaje máximo es de 8.

Conclusiones: El colorante de “Maíz morado” posee antocianinas, el cual permite un amplio uso para teñir e identificar los núcleos de los tejidos , brindando resultados similares a la “tinción Hematoxilina de Harris”, por ello se debe considerar como una alternativa más de tinción histológica nuclear ,por su fácil obtención y accesibilidad (12).

Manosalva ,(2017) en su tesis titulado “Uso del Colorante Natural Ácido Carmínico al10% obtenido de *Dactylopius coccus* (Cochinilla), en reemplazo de la Hematoxilina en la Técnica de Coloración Hematoxilina-Eosina, en tejidos de riñón de ovinos, Cajamarca” tuvo como objetivo : “Determinar la afinidad del colorante natural Ácido Carmínico al 10% obtenido de la Cochinilla , en reemplazo de la Hematoxilina en la Técnica de Coloración Hematoxilina-Eosina, en tejidos de riñón de ovinos en Cajamarca”. Materiales y métodos: Se utilizaron los riñones de ovejas sacrificadas en un matadero de la municipalidad de la región de Cajamarca. En el Laboratorio de la Universidad Nacional de Cajamarca se realizó la inclusión en parafina, y en los laboratorios de Histología SENASA-Lima se llevaron a cabo la coloración y el montaje de las muestras, cuyos resultados fueron analizados mediante análisis de estadística descriptiva. Resultados: El uso del ácido carmínico en el porcentaje de 10%, usado para reemplazar a la “hematoxilina”, brinda buena afinidad de los tejidos de riñón de ovino actuando como colorante básico, permite la identificación de las estructuras parenquimatosas, los tejidos de los vasos sanguíneos se observan de buen contraste, y los detalles histológicos con buena claridad. Conclusiones: Se concluyó que el empleo del ácido carmínico en el porcentaje de 10% usado para reemplazar a la “hematoxilina”, en la técnica de tinción “hematoxilina-eosina”, permite la identificación del tejido estromal ,vasos sanguíneos y estructuras parenquimatosas

también ofrece una óptima similitud en los tejidos de riñón de ovejas mostrando una alta claridad (13).

Sánchez, (2021) en su investigación “Utilidad del colorante de maíz morado para el método de coloración de Papanicolaou en frotices cérvico-vaginales” tuvo como objetivo: “Determinar la utilidad del colorante de maíz morado como colorante nuclear en el método de coloración de Papanicolaou en frotis cervical”. Métodos y materiales: Se llevó a cabo un análisis de forma descriptiva, con diseño comparativo, y con un enfoque cuantitativo. Se utilizaron 100 láminas de frotices cérvico vaginal que se hicieron por duplicado, estas muestras fueron provenientes de la Diris Lima Sur. Para poder realizar la comparación de la tinción “Hematoxilina de Harris” con la tinción de “Maíz morado” se hizo uso del instrumento de evaluación que fue validado por medio del juicio de expertos. Resultados: En relación a la tinción del núcleo con “maíz morado” se obtuvo un porcentaje de 68.25 %, frente a la “Hematoxilina de Harris” con un 97,50 %, en la tinción del citoplasma, en el caso del “maíz morado” fue 83,50 %, frente a la “Hematoxilina de Harris” con un 98 %, en la tinción de cromatina con “maíz morado” fue 66.50 %, y con la “Hematoxilina de Harris” con un 97 %, y para la tinción del frotis con “maíz morado” fue 88,75 %, frente a “Hematoxilina de Harris” con un 99 %. Conclusiones: Se llegó a concluir que la “Hematoxilina de Harris” obtiene un 98 % en su calidad de ser colorante patrón, y el colorante “maíz morado” alcanza el 76.75 %, demostrando ser una nueva alternativa para colorear los núcleos de las células obtenidas por medio de un frotis cérvico vaginal (14).

Antecedentes internacionales

Dentro de los antecedentes internacionales tenemos a Batista, et al., (2019) en su investigación titulado “Extractos de mora negra y urucum para sustitución de los colorantes (HE) en la técnica histológica de rutina” tuvieron como objetivo: “Evaluar la aplicabilidad de la coloración por los extractos de mora negra y urucum en reemplazo de los colorantes (HE) en la técnica histológica rutinaria”. Métodos y materiales: Se utilizaron la mora negra (frutos) y el urucum (semillas) para preparar los colorantes de tejidos. La efectividad de estos productos mencionados fue ensayada en diferentes cortes histológicos de piel, encéfalo y corazón en ratones de laboratorio, para luego ser teñidos con la coloración de mora, y después por la tinción de urucum. Luego se realizó una evaluación microscópica de las láminas en una escala de 0 a 3 en relación a la efectividad de la coloración. Los datos fueron analizados estadísticamente. Resultados: En relación al citoplasma presentó una tinción amarillenta con el colorante de urucum y los elementos del núcleo presentaron coloración azul por los colorantes de mora, con ello fue factible apreciar un patrón distinto de coloración. De acuerdo a la valoración en la potencia de tinción, se pudo comprobar que la mezcla entre hematoxilina y urucum generó unos resultados semejantes a la tinción (HE). Conclusión: Se comprobó que ambos colorantes de mora negra y urucum pueden usarse como sustitutos a la técnica convencional, siendo este un aporte muy interesante como alternativa de tinción en la histotecnología (5).

Eslava, et al., (2019) realizaron una investigación titulada “Colorante luminiscente superpurificado a base de fosfato de gadolinio dopado con europio en ácido carmínico para tinción histológica” tuvieron como objetivo: “La preparación y evaluación de un colorante fluorescente a partir de la dispersión de fosfato de Gadolinio dopado con Europio ($GdPO_4:Eu^{3+}$) en un extracto de grana cochinilla que contiene ácido carmínico (Ac) para aplicarse en tinción de muestras de tejido vegetal y animal”.

Métodos y materiales: Se utilizó un colorante preparado, este es el fosfato de Gadolinio dopado con Europio, un nanomaterial compuesto biocompatible que posee características de fluorescencia, y al estar sumergido en ácido carmínico, genera así un colorante de tejidos capaz de producir un alto contraste en las muestras, permitiendo que los análisis de los elementos celulares sean óptimos. Se realizaron análisis de caracterización donde se muestran datos característicos del material sintetizado, donde se pudo corroborar las propiedades morfológicas y estructurales, reportando evidencias a través de observaciones microscópicas efectuadas a las muestras de tejido sometidos a diversas situaciones de teñido, lo cual permitió evaluar su capacidad tintórea, demostrando así buena eficacia y afinidad para mantener el color por periodos largos de tiempo, y dando a conocer que es factible usar material biodegradable para sustituir sustratos tóxicos que hoy en día son utilizadas en el sector de la medicina. Resultados: Al usar el colorante de fosfato de Gadolinio dopado con Europio ($GdPO_4:Eu^{3+}$) en ácido carmínico a pH 1.6 se observa una notable diferencia en la coloración celular, mostrando diferente tonalidad en el área nuclear, logrando así evidenciar que el “fosfato de gadolinio dopado con europio” desempeña una función importante en la inserción del color a las células, ya que el color lo transporta por medio de las membranas y así evidencia la estructura nuclear. Conclusión: Se concluyó que la capacidad de fijación del colorante preparado frente a las células de las muestras resultó ser bastante efectiva, mientras las que fueron teñidas solo usando ácido carmínico obtuvieron una coloración de menor calidad en comparación a las que están con el fosfato de Gadolinio dopado con Europio el cual obtuvo mayor capacidad tintórea (7).

2.2 Bases teóricas

2.2.1 Los Colorantes

Un colorante es aquella sustancia de origen natural o artificial que tiene la propiedad de comunicar color a otros cuerpos de cualquier naturaleza ya que puesta en contacto con un soporte adecuado puede unirse al de forma perdurable transmitiendo su color (8). Los colorantes poseen tres elementos muy importantes en su estructura : un anillo aromático de benceno que lleva dos tipos de radicales, uno de ellos es el cromóforo que aporta el color y el otro es un auxocromo que facilita la unión de elementos del tejido, denominándose a esta unión como cromógeno (1). Lo cual se puede apreciar en el siguiente esquema:

“Molécula incolora + cromóforo + auxocromo = colorante”

Los colorantes en su mayoría son sustancias que son empleados para teñir las estructuras celulares junto a sus componentes tisulares y sus compartimentos. Se dividen en compuestos sintéticos o naturales, se determinan por poseer grupos atómicos que generan color llamados “cromóforos”, también tienen grupos que poseen afinidad química con los sustratos coloreables ,que intensifican la acción de un grupo cromóforo , son llamados grupos “auxócromos” (15) (16). En ciertas situaciones cuando el “auxócromo” no genera reacción directa con el “sustrato coloreable” se necesita de una sustancia llamada mordiente, este es un intermediario que posee una afinidad doble, tanto para el colorante y para el sustrato (16).

Clasificación de los colorantes

Según su origen

A. Colorantes naturales

Son sustancias extraídas de orígenes naturales provenientes de animales, minerales y vegetales sin intervención química. Desde hace miles de años se vienen usando colorantes a partir de insectos, plantas y cortezas, este uso se aplicaba en pintados faciales para guerras o en algún ritual religioso, así como en el sector textil (17). Los colorantes de origen natural generalmente se consideran como inofensivos y las consecuencias que pueden generar al utilizarlos son menores en comparación a los colorantes artificiales. La desventaja de estos colorantes es que son muy complejos en toda la naturaleza (18).

B. Colorantes artificiales o sintéticos

Son colorantes elaborados por el hombre y son obtenidos por síntesis química (18), por lo cual son de naturaleza orgánica, poseen una pureza superior que el de los colorantes naturales y comprenden una gran variedad de moléculas (19).

Según sus grupos auxocromo y apetencia tisular

A. Colorantes básicos:

Se forman por el acoplamiento de un cromógeno de baja intensidad que posee carácter débilmente ácido, con grupos auxócromos básicos (1). Por esta razón, se los emplea en las coloraciones de estructuras ácidas, especialmente en los interiores nucleares, como ejemplo tenemos a la hematoxilina (16).

B. Colorantes ácidos:

Se forman por el acoplamiento de un cromógeno de baja intensidad que posee carácter débilmente básico, con grupos auxócromos ácidos. Generalmente, se emplean en la coloraciones de estructuras básicas comprendidas en el área citoplasmática, como ejemplo tenemos a la eosina (16).

C. Colorantes neutros:

Son sales que en combinación tanto la parte ácida con la parte básica generan color a las diferentes estructuras celulares (16).

D. Colorantes indiferente o hidrofóbico:

Estos tipos de colorantes no poseen un carácter salino, básico o ácido definido, utilizan la impregnación física como mecanismo para colorear los tejidos (1).

E. Colorantes metacromáticos:

Son compuestos que tienen la particularidad que, en presencia de un compuesto determinado, el grupo cromóforo cambia de color. El más empleado es el azul de toluidina (20).

2.2.2 Coloraciones nucleares

Un colorante para poder teñir el área nuclear de las células histológicas debe cumplir con los requisitos de brindar una tinción óptima al núcleo, teñir el área estructural de la cromatina lo cual permita diferenciar los gránulos de acuerdo a su distribución y teñir de forma mínima el área citoplasmática sin variar la coloración de esta área (21).

2.2.2.1 La hematoxilina

Este colorante es de origen natural que se sustrae del árbol “*Haematoxylum campechianum*”. Esta denominación es proveniente de las palabras griegas, “hematos” que se refiere a la sangre y “xylos” que hace referencia al árbol (16).

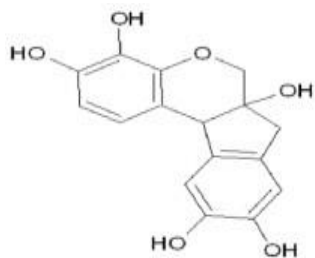
Fue dado a conocer en el siglo XVI, al ser descubierto por unos exploradores en la Península de Yucatán (22). Desde la antigüedad se hacía uso de este colorante para el teñido de algodón, de tejidos y problemas intestinales. La hematoxilina se obtiene de la raíz del árbol y de los troncos recién cortados, con la aplicación de aguacaliente se obtiene una solución de color naranja a rojiza, luego se emplea éter para poder purificarlo, se procede al secado y finalmente haciendo uso del agua se logra recristalizar (21).

2.2.3.2 Oxidación de la Hematoxilina

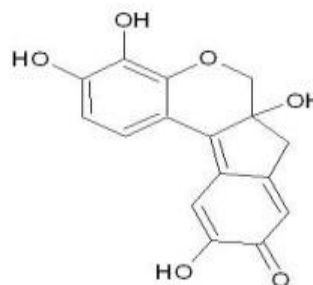
La hematoxilina que tiene por fórmula “C₁₆H₁₄O₆” para ser considerado un colorante debe poseer algún grupo cromóforo y para ello necesita ser oxidada para convertirse en hemateína “C₁₆H₁₂O₆” y así cumplir su acción colorante, como se observa en la imagen 1. Este proceso de convertirse a hemateína se puede realizar naturalmente exponiéndolo directamente al oxígeno ambiental por unas 4 a 6 semanas o realizar la conversión de forma artificial por medio de agentes oxidantes. Para acelerar el procedimiento de oxidación se utilizan los siguientes agentes oxidantes artificiales: “óxido de mercurio (0,5 g), yodato de sodio (0,05 g), permanganato potásico (0,177 g), dicromato potásico (0,28 g), clorato potásico (0,11 g), yodato potásico (0,20 g)”, los cuales son proporciones para cada gramo de hematoxilina que se vaya a usar (9) (21). El empleo de estos agentes químicos va a generar que la molécula de un anillo paraquinónico actúe como un cromóforo, ofreciéndole así la capacidad de colorear tejidos (22).

Imagen 1:

“Estructura molecular de Hematoxilina y Hemateína”



Estructura de Hematoxilina



Estructura de Hemateina

Adaptado de Nuclear staining with alum hematoxylin, (p.159), por Llewellyn, B. D. 2009

La hematoxilina se ha utilizado históricamente; casi todas las muestras de tejido se tratan con hematoxilina y eosina en la actualidad, inclusive se han desarrollado muchos métodos de hematoxilina, pero todos siguen el mismo enfoque de teñir muestras. Además, el método es rápido de ejecutar, barato y puede ser alterado en favor del Histotecnólogo (23)

2.2.3 Tinción hematoxilina - eosina

Es una tinción rutinaria y valiosa por excelencia, ya que facilita al analista una observación microscópica detallada de las estructuras tisulares del tejido a estudio, permitiendo así la detección de diversas patologías (24). Esta tinción se forma en relación al uso de la hemateína, la cual se considera como el producto de la oxidación de la hematoxilina (colorante básico) junto a la combinación con iones de aluminio, dando la formación del hemalumbre, el cual tiñe los núcleos celulares de color azul. A esto le continúa la aplicación de una solución denominada eosina (colorante ácido), la cual colorea las estructuras citoplasmáticas y los tejidos conectivos en distintos tonos de rojo (25).

2.2.4 Beta vulgaris (betarraga)

La Beta vulgaris es un tubérculo oriundo del continente europeo, es una raíz enorme y carnosa, la cáscara podría ser lisa o rugosa dependiendo del lapso del año en el cual se ha cultivado, la pulpa es carnosa, es de manera oblonga, y poco aplastada, esta hortaliza podría ser de color rojo hasta morado oscuro según las diversas variedades (26) (27), y esto se debe que la Beta Vulgaris contiene un importante grupo de pigmentos llamado betalaínas (28).

2.2.4.1 Morfología

La “Beta vulgaris” es una hortaliza de crecimiento bianual en nuestro país , posee raíz napiforme, carnosa, de una coloración rojo oscuro a púrpura ; el bulbo posee un colorrojo oscuro algunos presentan círculos concéntricos blancos ; el tallo presenta un color rojo oscuro a violáceo, este se encarga de la reserva de nutrientes; las hojas tienen una forma oval , acordonadas, de color verde claro algo carnosas y grandes ; sus flores son hermafroditas ,de color verdoso y poco visibles (11) (29).

- Torres, (2020) indica la siguiente clasificación taxonómica:

DIVISION	NOMBRE
Reino	Plantae
Clase	Magnoliopsida
Orden	Caryophyllales
Familia	Amaranthaceae, Chenopodioideae
Genero	Beta
Especie	Beta vulgaris
Nombre científico	Beta vulgaris
Nombres comunes	Betarraga, betabel, remolacha de mesa, remolacha roja

Existen tres subespecies de trascendencia de la Beta vulgaris, que son : conocidatambién como remolacha azucarera , remolacha de mesa o remolacha forrajera (30). La betarraga se ha utilizado con gran éxito como colorante en una variedad de productos como: caramelos, gelatina, helados, mermeladas, se ha usado en el sector cosmético, en pinturas, en el arte decorativo, y en el sector farmacéutico (11).

Además, la betarraga contiene una clase única de antioxidantes: las betalaínas, los cuales son pigmentos propios de esta hortaliza “Beta vulgaris” , este tipo de pigmento lo encontramos también en el amaranto, en la espinaca ,en la pitahaya y en la tuna (15).

2.2.4.2 Las Betaínas

Son pigmentos nitrogenados que se disuelven en agua, posee ácido betalámico como parte de su estructura principal (31), los cuales están presentes en la Beta vulgaris y en varios frutos de color característico (32). Las betaínas comprenden un grupo aproximado de 70 pigmentos glicosilados hidrosolubles (33). Estos se agrupan en dos tipos: el primer grupo son las betacianinas que presentan un color rojo púrpura y representan un porcentaje de 75 a 95 % y el segundo grupo son las betaxantinas, estas son de color amarillo que se encuentran en menor porcentaje (18).

2.2.4.3 Factores que afectan la estabilidad de las betaínas

- Temperatura: Este es un factor muy importante ya que se ha evidenciado que las betaínas mantienen su estabilidad a temperaturas bajas (4°C), temperaturas mayores a 70°C genera la degradación de las betaínas (39).
- pH: Son estables en soluciones que tengan un pH de (3-7), fuera de ese rango presentan degradación del color (39).
- Metales: los iones metálicos como el aluminio, hierro, cobre, estaño aceleran la pérdida del color, mientras que los agentes quelantes como el ácido ascórbico reducen la degradación del color (39).
- Luz: la degradación de las betaínas también se ve afectada por la presencia de luz más aún si son ondas de luz UV (15).
- Actividad de agua: Aumenta la estabilidad de las betaínas cuando la actividad de agua (a_w) es $<0,63$, y esto se logra aplicando métodos de reducción de agua como la liofilización (39).
- Actividad enzimática: Esto ocurre cuando hay una inadecuada inactivación de enzimas como las peroxidasas, glucosidasas y polifenoloxidasas (39).
- Oxígeno: Estos pigmentos sufren degradación frente a presencia de oxígeno (15).

2.2.5 La Histotecnología

Ciencia encargada del estudio de los principios científicos aplicables por medio de técnicas que comprenden en obtener diferentes muestras biológicas para transformarlas en preparados histológicos (34).

Se clasifican según el tipo de estudio:

- Vital: Es un estudio que se efectúa en el tejido vivo cuando aún no han sido retirados del organismo del que proceden (35).
- Supravital: Es un estudio que se efectúa en el tejido vivo cuando ha sido retirado del organismo del que proceden (35).
- Posvital: Es un estudio que se efectúa en “tejidos muertos que han sido separados del organismo del que proceden (35).

Se clasifican de acuerdo al tipo de muestra:

- Muestra histológica: Es aquel tejido que se obtiene de un animal o de una persona sana con el propósito de estudiar su composición y estructura normal (36).

- Muestra anatomopatológico: Es aquel tejido que se obtiene para realizar un diagnóstico o para buscar la causa de una patología (9), y estas muestras de tejidos pueden proceder de :
 - Biopsia: Son muestras obtenidas de tejidos patológicos para ser estudiados y efectuar un diagnóstico histopatológico (37) (9).
 - Necropsia: Es un procedimiento cuyo objetivo son las piezas que se obtienen de un organismo muerto para estudios postvitales (37) (9).
 - Extensiones citológicas: Son una capa de células que pueden ser procedentes de una exfoliación o raspado de tejidos que luego son extendidas en una lámina portaobjetos (35).

2.2.5.1 Procedimientos y técnicas histotecnológicas

Las técnicas histológicas son un conjunto de procedimientos que permiten el estudio microscópico de las muestras biológicas (34). El material de estudio pasa por varios procedimientos que a continuación se nombrará

- Fijación: Es un proceso que consiste en preservar el tejido y todas las estructuras que lo constituyen, evitando al mínimo su alteración física y química en su procesamiento (34) (36).
- Deshidratación: Proceso por el cual se deshidrata el tejido utilizando alcoholes de distintas concentraciones empezando por el de 70 ° C . (38).
- Aclaramiento: Consiste en eliminar el alcohol del proceso anterior, y que este se reemplace por un líquido que logre disolver la parafina y permita su impregnación en el tejido (38).
- Inclusión: Procedimiento que brinda una consistencia adecuada al tejido, para luego ser preparado en bloques de parafina para su posterior corte (9) (12) (36) ,el cual tiene cuatro etapas:

- Corte: Para este paso se hace uso de un micrótopo, el cual permitirá realizar cortes muy finos de los tejidos, de medidas de 4 a 6 micras aproximadamente.
- Desparafinización e hidratación.
- Coloración
- Deshidratación
- Montaje

2.2.6 Carcinoma in situ de la mama

Esta clase de carcinoma representa a la primera etapa de carcinoma de mama con una morfología identificable, así sea relacionado a la zona ductal “carcinoma ductal in situ” o a la zona lobular “carcinoma lobulillar in situ”; tienen la posibilidad de cambiar a una etapa invasiva de cáncer de mama (40).

Conceptos básicos de histología mamaria

Este órgano glandular está conformado por 15 a 25 conductos que tienen la función desecretar y producir leche. Estos ductos se expanden en unos más pequeños que terminan en los lóbulos, este lóbulo está formado por un conducto terminal y por muchos ductos pequeños o también llamados acinos.

Los acinos se encuentran cubiertos por células de forma cuboides, con una membrana externa de células mioepiteliales (40).

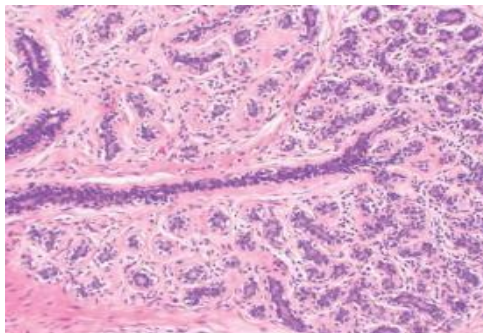


Imagen 1. Se observa una sección histológica normal del tejido mamario. Se aprecia el lóbulo y la zona terminal del acino en una coloración HE ,100X.

2.2.6.1 Carcinoma ductal in situ

Se denomina así cuando hay un cambio en las células que recubren a los conductos por donde hay circulación de leche y estas se transforman en cancerosas, sin propagación al tejido circundante de la mama. Este tipo de carcinoma está presente en un 90% de los cánceres in situ del tejido mamario, se considera un cáncer de seno no invasivo (40).

Clasificación histopatológica:

Según el patrón histológico

- Carcinoma ductal in situ de tipo comedo: Este tipo de carcinoma presenta calcificaciones pequeñas acompañado de abundante necrosis (40).

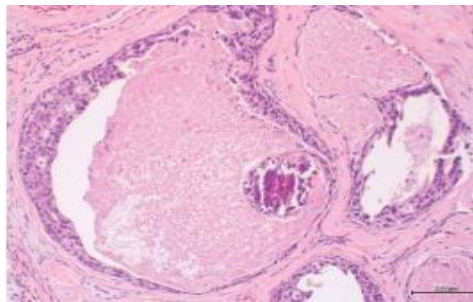


Imagen 2. Se observa una sección histológica con calcificaciones pequeñas y abundante necrosis. Coloración HE, 100x.

- Carcinoma ductal in situ de tipo sólido: Este tipo de carcinoma presenta un aumento de células con núcleos monótonos y uniformes en casi toda la región del ducto; a veces presentan calcificaciones y pequeños focos de necrosis (40).

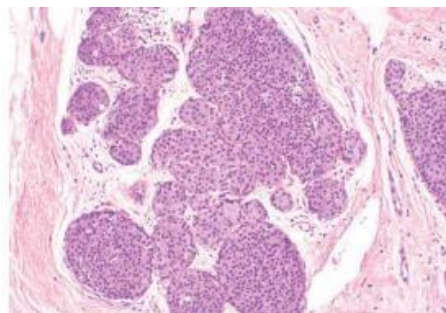


Imagen 3. Carcinoma ductal in situ de tipo sólido. Coloración HE, 10

- Carcinoma ductal in situ de tipo cribiforme: este tipo de carcinoma presenta el lumen redondo y rígido, que se encuentra rodeado por células cuboides (40).

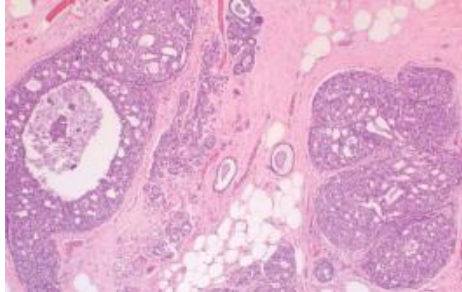


Imagen 4. Carcinoma ductal in situ de tipo cribiforme.
Coloración HE, 40x.

- Carcinoma ductal in situ de tipo micropapilar: Presentan prominencias de formas regulares en la región ductal, pueden observarse mucina o microcalcificaciones, tiene una tasa baja de mitosis y un grado nuclear bajo (40).

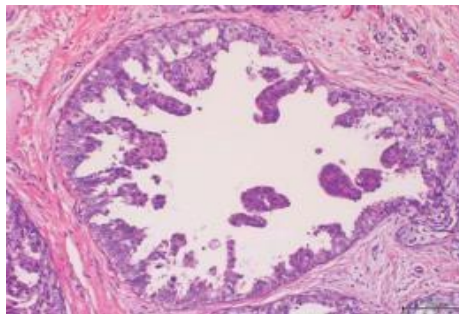


Imagen 5. Carcinoma ductal in situ de tipo micropapilar.
Coloración HE, 100x

Según el grado nuclear

- Grado nuclear alto: Presenta pleomorfismo severo, células con núcleos grandes de contornos con formas irregulares, cromatina en grumos, nucléolos prominentes y se observa necrosis (40).

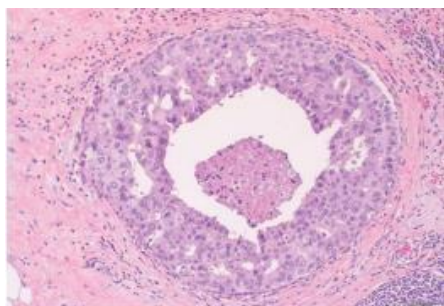


Imagen 6. Carcinoma ductal in situ de grado alto. Coloración HE, 100

- Grado nuclear bajo: Se observa núcleo redondo de localización central; células morfológicamente más uniformes, forman patrones cribiforme y micro papilares normalmente no se observa necrosis (40).

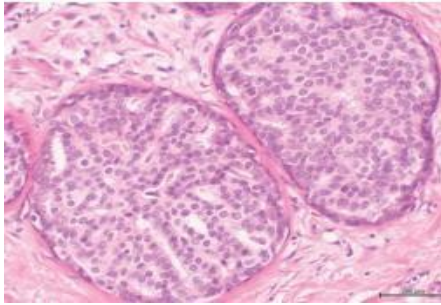


Imagen 7. Carcinoma ductal in situ de grado bajo. Coloración HE, 100x

- Grado nuclear intermedio: Las células tienen un pleomorfismo moderado, para su clasificación se necesita realizar el descarte si no corresponde a un grado alto ni a un grado bajo. También, pueden tener un patrón micropapilar, cribiforme o sólido (40).

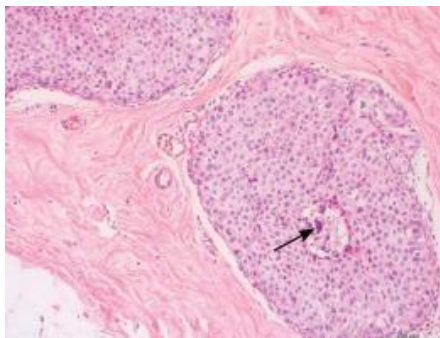


Imagen 8. Carcinoma ductal in situ de grado intermedio con calcificaciones pequeñas. Coloración HE, 200x

2.2.6.2 Carcinoma lobulillar in situ

Este tipo de carcinoma representa un 0,5% a 5% de los cánceres de mama, su detección es de forma incidental (40). En el estudio microscópico se observan las células con núcleo moderadamente uniforme, poco cohesionadas, la parte terminal del ducto presenta abundantes células pequeñas, de formas cuboides, monótonas, de diferenciación escasa (40).

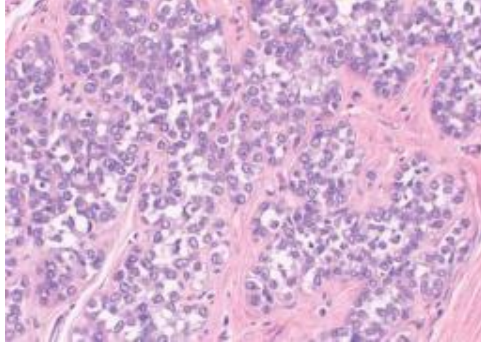


Imagen 9: Carcinoma lobulillar in situ.
Coloración HE, 100x.

Clasificación histopatológica

- Grado I: Se observa dentro de los lóbulos un incremento de células uniformes que tienen un margen no definido, estas células no distienden la región de luz de los acinos (40).
- Grado II: Presenta un abundante incremento de células uniformes, estas células son capaces de distender algunos acinos, se conserva el estroma que hay entre los lobulillos (40).
- Grado III: Se observa un grado alto de extensión acinar, el estroma casi no se aprecia y hay contacto entre los acinos (40) (figura 10).

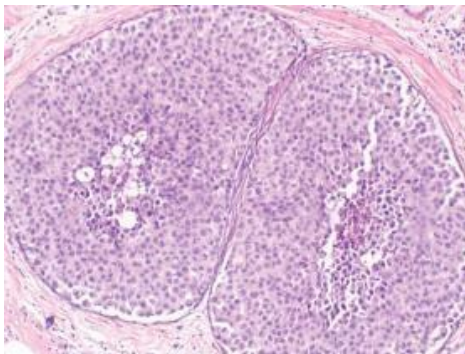


Imagen 10. Sección histológica de carcinoma lobular in situ de grado alto. Se observa una necrosis en la parte central. Coloracion HE, 100x

2.3 Formulación de hipótesis

2.3.1 Hipótesis general

H1: Existe efectividad en la utilidad de la Beta Vulgaris como colorante natural de tinción nuclear para el diagnóstico histopatológico de cáncer de mama.

H0: No Existe efectividad en la utilidad de la Beta Vulgaris como colorante natural de tinción nuclear para el diagnóstico histopatológico de cáncer de mama.

2.3.2 Hipótesis específicas

- La evaluación permitirá demostrar la efectividad de la Beta Vulgaris como colorante natural para evaluar la membrana nuclear en el diagnóstico histopatológico de cáncer de mama.
- La evaluación permitirá demostrar la efectividad de la Beta Vulgaris como colorante natural para evaluar la cromatina nuclear en el diagnóstico histopatológico de cáncer de mama.
- La evaluación permitirá demostrar la efectividad de la Beta Vulgaris como colorante natural para evaluar los criterios de malignidad nuclear y si estos serán significativamente adecuados en el diagnóstico histopatológico de cáncer de mama.

CAPITULO III: METODOLOGIA

3.1 Método de la investigación

Corresponde al método hipotético-deductivo.

3.2 Enfoque de la investigación

El estudio está orientado al enfoque cuantitativo, porque permite recolectar datos para probar hipótesis en base a una medición de forma numérica y a un estudio estadístico (41).

3.3 Tipo de investigación

La investigación es de tipo aplicada, porque pone en práctica los conocimientos científicos de áreas especializadas en el tema para solucionar inconvenientes prácticos, y además este tipo de investigación está asociada con la investigación básica (41).

3.4 Diseño de la investigación

Corresponde a un diseño cuasi-experimental, ya que el investigador lleva a cabo escaso o nada de control acerca de las variables desconocidas, en este tipo de diseño algunas veces se utiliza grupo de control.

3.5 Población, muestra y muestreo

Población

La investigación se realizará en el 2023, tomándose como población de estudio a muestras de tejidos histológicos embebidos en parafina procedentes del área de anatomía patológica de la Clínica V&M Imagen Medica S.A.

Muestra

La muestra lo constituyeron 120 muestras de tejidos histológicos de cáncer de mama embebidos en parafina, 60 se procedieron a teñir con "Beta Vulgaris – eosina" y 60 con "hematoxilina- eosina", el cual fue utilizado como prueba patrón.

Muestreo

El muestreo de nuestro estudio fue una técnica no probabilística por conveniencia.

Criterios de Inclusión

- ✓ Muestras de tejidos histológicos embebidos en parafina procedentes de la Clínica V&M Imagen Medica S.A.C
- ✓ Muestras de tejidos histológicos embebidos en parafina que sean de mama.
- ✓ Muestras de tejidos histológicos embebidos en parafina con diagnósticos patológicos.
- ✓ Muestras de tejidos histológicos embebidos en parafina que tengan un tiempo de antigüedad menor de un año en el archivo de historias del área de Anatomía Patológica de la clínica en mención.

Criterios de Exclusión

- ✓ Muestras de tejidos histológicos embebidos en parafina procedentes de otros centros asistenciales.
- ✓ Muestras de tejidos histológicos embebidos en parafina que no sean de mama.

VARIABLES	DEFINICIÓN OPERACIONAL	DIMENSIÓN	INDICADORES	ESCALA DE MEDICIÓN	ESCALA VALORATIVA
Variable 1 Extracto de Beta vulgaris como colorante de tinción nuclear	El extracto de Beta vulgaris llamado también betarraga, es una verdura ampliamente disponible, está llena de vitaminas, proteínas, azúcar y betalaínas, presenta un pigmento de color rosado a púrpura que por acción oxidativa produce coloración nuclear.	Estudio de la coloración nuclear	Membrana nuclear	excelente	(80-100) %
				adecuado	(60-79) %
				inadecuado	(50-59) %
			Cromatina	excelente	(80-100) %
				adecuado	(60-79) %
				inadecuado	(50-59) %
			Criterios de malignidad nuclear	excelente	(80-100) %
				adecuado	(60-79) %
				inadecuado	(50-59) %
Variable 2 Diagnostico histopatológico de mama	Se basa en la aplicación de un método que permite la graduación histológica del carcinoma de mama, el más empleado en esta área es la modificación de Nottingham al sistema de Scarff-Bloom-Richardson”, consiste en una puntuación de 1-3 a cada uno de los rasgos tumorales .	Grado histopatológico de mama	Pleomorfismo nuclear	1 punto	Mínima variación nuclear (grado 1)
				2 puntos	Moderada variación nuclear (grado 2)
				3 puntos	Marcada variación nuclear (grado 3)
			Formación de túbulos	1 punto	>75% (grado 3)
				2 puntos	10-74% (grado 2)
				3 puntos	0- 9% (grado 1)
			Actividad mitótica	1 punto	0-9 células mitóticas (grado 1)
				2 puntos	10-19 células mitóticas (grado 2)
				3 puntos	> 20 células mitóticas (grado 3)

Fuente: Elaboración propia

3.7 Técnicas e instrumentos de recolección de datos

3.7.1 Técnica

Se realizará una búsqueda en el software del área de anatomía patológica de la Clínica V&M Imagen Medica S.A.C de los pacientes con diagnostico positivo para cáncer de mama, una vez obtenida la lista, se realizará la búsqueda selectiva de láminas coloreadas con hematoxilina-eosina para luego evaluarlas frente a las láminas coloreadas con Beta Vulgaris y luego se continuará a llenar la ficha con los datos recolectados

3.7.2 Descripción de instrumentos

Se empleó una ficha para evaluar la calidad de tinción nuclear de los tejidos coloreados con el colorante de Beta Vulgaris vs las láminas coloreadas con Hematoxilina-eosina (láminas control), todo ello se aplicará en las muestras con diagnostico positivo con cáncer de mama para el estudio del grado histopatológico con la finalidad de brindar un resultado confiable (ver anexo N° 2).

3.7.3 Validación

Para este proceso de validación, se empleó la recolección de datos por medio del juicio de varios expertos, (03 Anátomos Patólogos).

3.7.4 Confiabilidad

Se realizó aplicando el coeficiente de Alfa de Cronbach, que por medio de una escala de medición se determinó la fiabilidad.

3.8 Plan de procesamiento y análisis de datos

Se procederá a solicitar el permiso respectivo de la gerencia de la Clínica V&M Imagen Medica S.A.C y luego del encargado del área de Anatomía patológica para acceder a la

información. Seguidamente se procederá a realizar la revisión del archivo de historias de las muestras histológicas embebidas en parafina donde se seleccionará aquellas muestras que tengan diagnóstico patológico.

Con los datos que se logren obtener, se realizará una clasificación y tabulación en el programa Excel para luego ser exportados y analizados empleando el programa estadístico SPSS. Se aplicará métodos estadísticos para el análisis y se presentarán gráficos y tablas para una mayor comprensión.

3.9 Aspectos éticos

En la investigación se usó ideas e informaciones correspondientes a varios autores, teniendo presente el respeto de la autoría establecido como requerimiento en el manual de referencias bibliográficas del estilo Vancouver. Asimismo, el uso de equipos, instrumentos, así como de las muestras de tejidos histológicos embebidos en parafina se realizaron en el área de Anatomía Patológica de la Clínica V&M Imagen Medica S.A.C. En este estudio se aplicó la beneficencia porque dentro de nuestros valores éticos es conseguir el más alto aprovechamiento en relación a nuestras capacidades intelectuales y a las posibilidades que nos ofrece el área científica, ya que la finalidad de esta investigación es brindar una nueva alternativa de colorante natural en la histotecnología.

También se aplicó la no maleficencia en la realización de este estudio ya que se utilizó cada una de las medidas preventivas para evitar daños a organizaciones o personas que se encuentren involucrados en la presente investigación. Este trabajo permanece ajustado a la realidad, con los conocimientos científicos correspondientes, aplicando las normas y valores éticos profesionales.

CAPITULO IV: PRESENTACION Y DISCUSION DE LOS RESULTADOS

4.1 Resultados

4.1.1 Análisis descriptivo de resultados

En el estudio se realizó el corte y la coloración a 120 muestras representativas de tejidos histológicos de mama embebidos en parafina en la Clínica V&M Imagen Medica S.A.C 2023.

Tabla 1

Número total de tinciones		
	Válido	120
	Perdidos	0

En la tabla 1 nos indica el total de muestras de tejidos histológicos de mama que se colorearon con el colorante en estudio siendo un total de 120 muestras

Tabla 2

Tinciones de Beta vulgaris y Hematoxilina					
		Frecuencia	Porcentaje	Porcentaje válido	Porcentaje acumulado
	beta vulgaris	60	50,0	50,0	50,0
	hematoxilina	60	50,0	50,0	100,0
	Total	120	100,0	100,0	

En la tabla 2 se realizó el corte y la coloración de 120 muestras de tejidos histológicos de mama embebidos en parafina, de este total de láminas 60 se procedieron a teñir con “Beta Vulgaris – eosina” y 60 con “hematoxilina- eosina” como prueba patrón.

Evaluación de las láminas coloreadas con la tinción de Beta vulgaris y Hematoxilina en relación a la membrana nuclear:

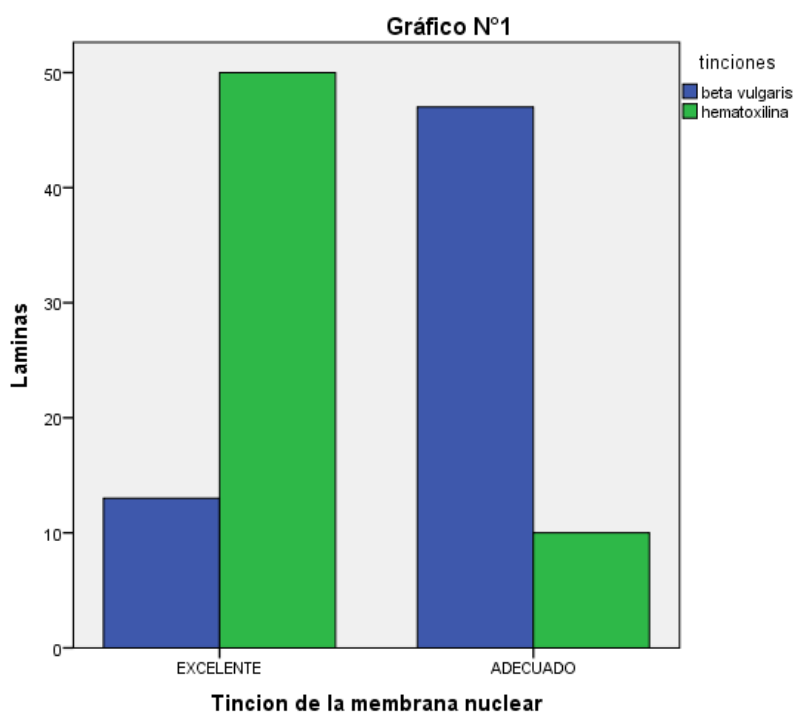
Tabla 3

Tinción de la membrana nuclear con beta vulgaris y hematoxilina.

TINCIÓN MEMBRANA NUCLEAR	TINCIÓN BETA VULGARIS		TINCIÓN HEMATOXILINA	
	Nº LÁMINAS	RESULTADO (%)	Nº LÁMINAS	RESULTADO (%)
EXCELENTE	13	21,7%	50	83,3%
ADECUADO	47	78,3%	10	16,7%
INADECUADO				
TOTAL	60	100%	60	100%

Gráfico 1

Tinción de la membrana nuclear con beta vulgaris y hematoxilina



En la tabla 3 y gráfico 1 se analizó la tinción de la membrana nuclear, se obtuvo para la tinción beta vulgaris un 21,7% de láminas con una calificación de excelente y un 78,3% de láminas con una calificación de bueno; en tanto el 83,3% de láminas que fueron coloreadas con la tinción hematoxilina alcanzó una calificación de excelente y el 16,7% fue adecuado.

Evaluación de las láminas coloreadas con la tinción de Beta vulgaris y Hematoxilina en relación a la cromatina:

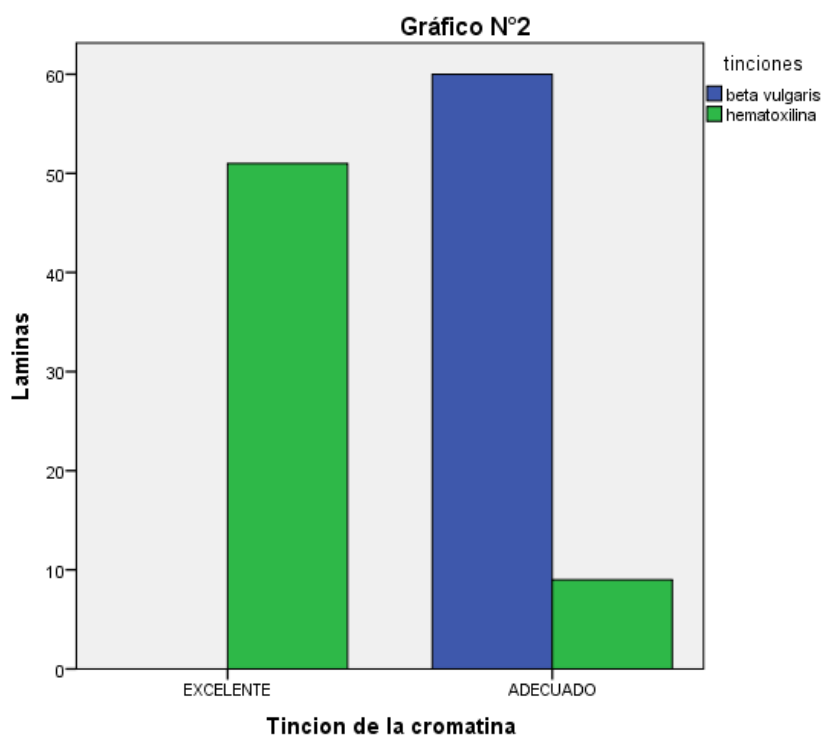
Tabla 4:

Tinción de la cromatina con beta vulgaris y hematoxilina

TINCIÓN DE LA CROMATINA	TINCIÓN BETA VULGARIS		TINCIÓN HEMATOXILINA	
	Nº LÁMINAS	RESULTADO (%)	Nº LÁMINAS	RESULTADO (%)
EXCELENTE			51	85%
ADECUADO	60	100%	9	15%
INADECUADO				
TOTAL	60	100%	60	100%

Gráfico 2:

Tinción de la cromatina con beta vulgaris y hematoxilina



En la tabla 4 y gráfico 2 se analizó la tinción de la cromatina, se obtuvo para la tinción beta vulgaris el 100% de láminas con una calificación de adecuado; mientras que para la tinción hematoxilina el 85% de láminas coloreadas obtuvo una calificación de excelente y el 15% de adecuado.

Evaluación de las láminas coloreadas con la tinción de Beta vulgaris y Hematoxilina con respecto a los criterios de malignidad:

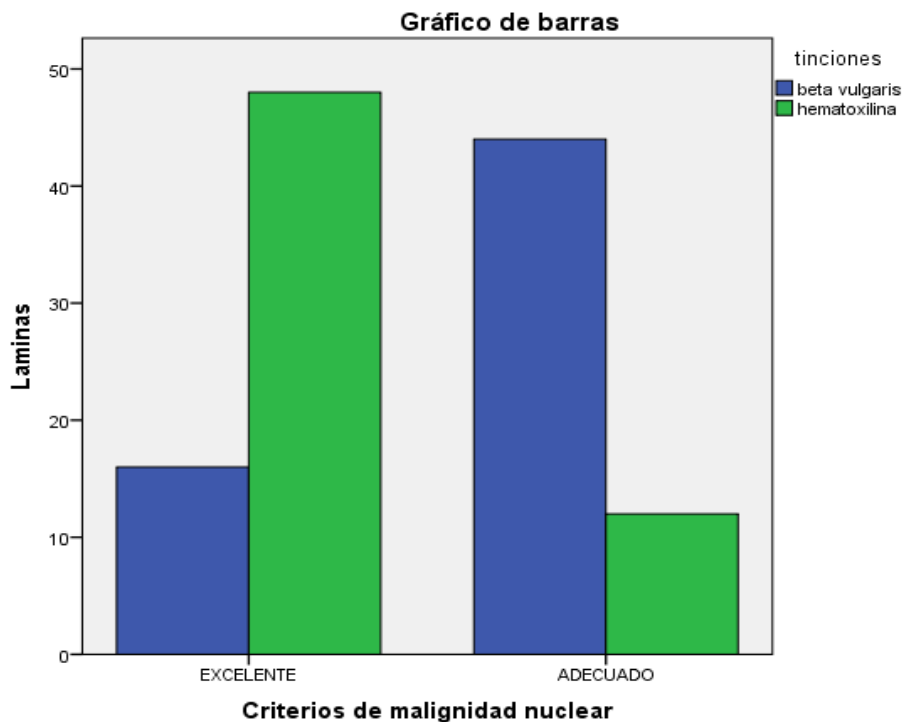
Tabla 5

Criterios de malignidad con la tinción Beta vulgaris y Hematoxilina

CRITERIOS DE MALIGNIDAD	TINCIÓN BETA VULGARIS		TINCIÓN HEMATOXILINA	
	Nº LÁMINAS	RESULTADO (%)	Nº LÁMINAS	RESULTADO (%)
EXCELENTE	16	26,7%	48	80%
ADECUADO	44	73,3%	12	20%
INADECUADO				
TOTAL	60	100%	60	100%

Grafico 3

Criterios de malignidad con la tinción Beta vulgaris y Hematoxilina



En la tabla 5 y grafico 3 se analizó los criterios de malignidad, para la tinción beta vulgaris un 26,7 % de láminas obtuvo una calificación de excelente, un 73,3% de láminas una calificación de adecuado; en tanto el 80% de láminas que fueron coloreadas con la tinción hematoxilina logró la calificación de excelente y un 20% de adecuado.

Evaluación del diagnóstico histopatológico de cáncer de mama en relación al pleomorfismo nuclear con la tinción con Beta vulgaris y Hematoxilina:

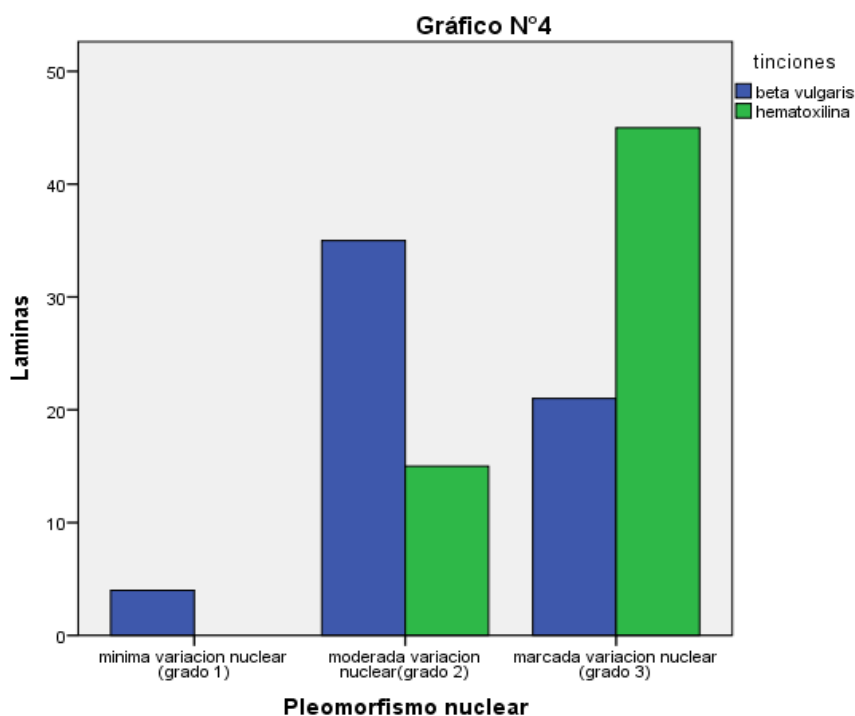
Tabla 6

Pleomorfismo nuclear con la tinción con Beta vulgaris y Hematoxilina

PLEOMORFISMO NUCLEAR	TINCIÓN BETA VULGARIS		TINCIÓN HEMATOXILINA	
	N° LÁMINAS	RESULTADO (%)	N° LÁMINAS	RESULTADO (%)
Mínima variación(grado 1)	4	6,7 %		
Moderada variación(grado 2)	35	58,3 %	15	25%
Marcada variación(grado 3)	21	35%	45	75%
TOTAL	60	100%	60	100%

Grafico 4

Pleomorfismo nuclear con la tinción con Beta vulgaris y Hematoxilina



En la tabla 6 y grafico 4 se evaluó el diagnóstico histopatológico de cáncer de mama en relación al pleomorfismo nuclear en las tinciones de beta vulgaris y hematoxilina, se obtuvo que el 6,7% de láminas coloreadas con la tinción beta vulgaris se logró apreciar una mínima

variación en grado 1, en el 58,3% de láminas se apreció una moderada variación en grado 2 y en el 35% de láminas se apreció una marcada variación en grado 3; mientras que en la tinción hematoxilina el 25% de láminas coloreadas permitió apreciar una moderada variación en grado 2 y en el 75% se apreció una marcada variación en grado 3.

Evaluación del diagnóstico histopatológico de cáncer de mama en relación a la formación de túbulos en la tinción con Beta vulgaris y Hematoxilina:

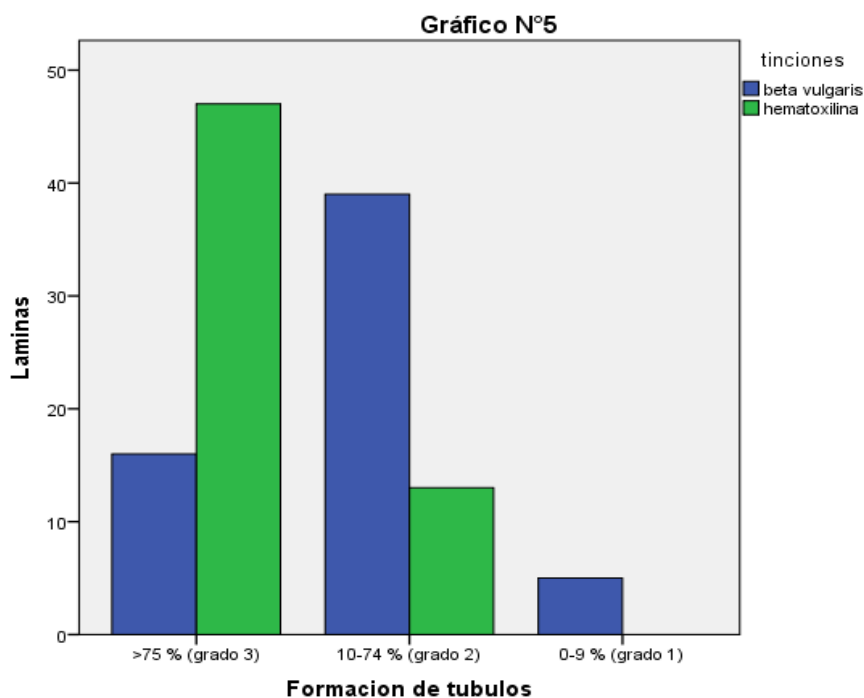
Tabla 7

Formación de túbulos en la tinción con Beta vulgaris y Hematoxilina

FORMACIÓN DE TÚBULOS	TINCIÓN BETA VULGARIS		TINCIÓN HEMATOXILINA	
	Nº LÁMINAS	RESULTADO (%)	Nº LÁMINAS	RESULTADO (%)
>75%(grado 3)	16	26,7 %	47	78,3 %
10-74%(grado 2)	39	65 %	13	21,7 %
0-9%(grado 1)	5	8,3 %		
TOTAL	60	100 %	60	100 %

Gráfico 5

Formación de túbulos en la tinción con Beta vulgaris y Hematoxilina



En la tabla 7 y grafico 5 se evaluó el diagnóstico histopatológico de cáncer de mama en relación a la formación de túbulos en las tinciones con beta vulgaris y hematoxilina, se obtuvo que el 8,3% de láminas que fueron coloreadas con la tinción beta vulgaris permiten apreciar un grado 1, en el 65% de láminas se puede apreciar un grado 2 y en el 26,7 % de láminas se logró observar un grado 3; en tanto el 21,7% de láminas coloreadas con la tinción hematoxilina permitió apreciar un grado 2 y en el 78,3% se apreció un grado 3.

Evaluación del diagnóstico histopatológico de cáncer de mama en relación a la actividad mitótica en la tinción con Beta vulgaris y Hematoxilina:

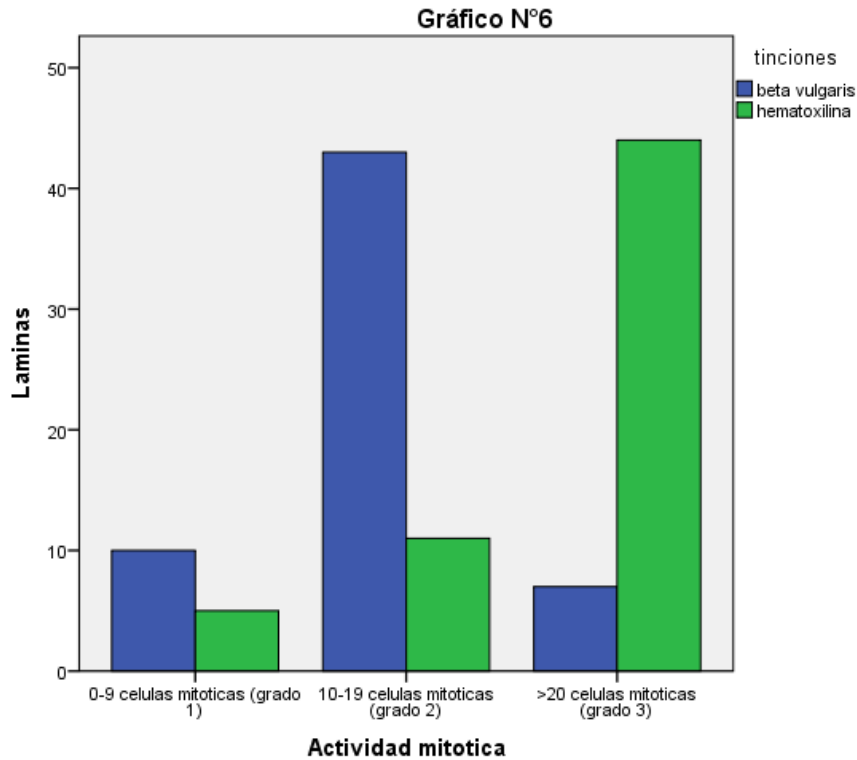
Tabla 8

Actividad mitótica en la tinción con Beta vulgaris y Hematoxilina

ACTIVIDAD MITOTICA	TINCIÓN BETA VULGARIS		TINCIÓN HEMATOXILINA	
	Nº LÁMINAS	RESULTADO (%)	Nº LÁMINAS	RESULTADO (%)
0-9 células mitóticas (grado 1)	10	16,6 %	5	8,4%
10-19 células mitóticas (grado 2)	43	71,7%	11	18,3%
>20 células mitóticas (grado 3)	7	11,7%	44	73,3%
TOTAL	60	100%	60	100%

Grafico 6

Actividad mitótica en la tinción con Beta vulgaris y Hematoxilina



En la tabla 8 y grafico 6 se evaluó el diagnóstico histopatológico de cáncer de mama en relación a la actividad mitótica en las tinciones con beta vulgaris y hematoxilina, se obtuvo que el 16,6% de láminas coloreadas con la tinción beta vulgaris permitió visualizar un grado 1, en el 71,7% de láminas se logró observar un grado 2 y en el 11,7% se pudo apreciar un grado 3; mientras tanto el 8,4% de láminas que fueron coloreadas con la tinción hematoxilina se alcanzó apreciar un grado 1, en el 18,3% se apreció un grado 2 y en el 73,3% se observó un grado 3.

4.1.2 Prueba de hipótesis

Prueba de hipótesis general

H1: Existe efectividad en la utilidad de la Beta Vulgaris como colorante natural de tinción nuclear para el diagnóstico histopatológico de cáncer de mama.

H0: No Existe efectividad en la utilidad de la Beta Vulgaris como colorante natural de tinción nuclear para el diagnóstico histopatológico de cáncer de mama.

Tabla 9

Prueba de chi-cuadrado de la tinción nuclear					
	Valor	gl	Significación asintótica (bilateral)	Significación exacta (bilateral)	Significación exacta (unilateral)
Chi-cuadrado de Pearson	49,748 ^a	1	,000		
Corrección de continuidad ^b	44,308	1	,000		
Razón de verosimilitud	45,269	1	,000		
Prueba exacta de Fisher				,000	,000
Asociación lineal por lineal	45,366	1	,000		
N de casos válidos	120				

En la tabla 9, prueba de chi cuadrado de la hipótesis general concluye que se acepta la hipótesis alternativa ya que el valor de **P=0,000** este nivel de significancia es menor a 0,05; por lo tanto existe efectividad en la utilidad de la Beta Vulgaris como colorante natural de tinción nuclear para el diagnóstico histopatológico de cáncer de mama.

Prueba de hipótesis específica 1

H1: La evaluación permitirá demostrar la efectividad de la Beta Vulgaris como colorante natural para evaluar la membrana nuclear en el diagnóstico histopatológico de cáncer de mama.

Tabla 10

Prueba de chi-cuadrado de la tinción de la membrana nuclear					
	Valor	g	Significación asintótica (bilateral)	Significación exacta (bilateral)	Significación exacta (unilateral)
Chi-cuadrado de Pearson	45,748 ^a	1	,000		
Corrección de continuidad ^b	43,308	1	,000		
Razón de verosimilitud	49,269	1	,000		
Prueba exacta de Fisher				,000	,000
Asociación lineal por lineal	45,366	1	,000		
N de casos válidos	120				

En la tabla 10, prueba de chi cuadrado de la hipótesis específica 1 concluye que se acepta la hipótesis alternativa ya que el valor de **P=0,000** siendo el nivel de significancia menor a 0,05 ; por lo tanto la evaluación permitirá demostrar la efectividad de la Beta Vulgaris como colorante natural para evaluar la membrana nuclear en el diagnóstico histopatológico de cáncer de mama.

Prueba de hipótesis específica 2

H1: La evaluación permitirá demostrar la efectividad de la Beta Vulgaris como colorante natural para evaluar la cromatina nuclear en el diagnóstico histopatológico de cáncer de mama.

Tabla 11

Pruebas de chi-cuadrado de la tinción de la cromatina					
	Valor	gl	Significación asintótica (bilateral)	Significación exacta (bilateral)	Significación exacta (unilateral)
Chi-cuadrado de Pearson	88,696 ^a	1	,000		
Corrección de continuidad ^b	85,251	1	,000		
Razón de verosimilitud	112,920	1	,000		
Prueba exacta de Fisher				,000	,000
Asociación lineal por lineal	87,957	1	,000		
N de casos válidos	120				

En la tabla 11, prueba de chi cuadrado de la hipótesis específica 2 concluye que se acepta la hipótesis alternativa ya que el valor de **P=0,000** siendo el nivel de significancia menor a 0,05 ; por lo tanto la evaluación permitirá demostrar la efectividad de la Beta Vulgaris como colorante natural para evaluar la cromatina nuclear en el diagnóstico histopatológico de cáncer de mama.

Prueba de hipótesis específica 3

H1: La evaluación permitirá demostrar la efectividad de la Beta Vulgaris como colorante natural para evaluar los criterios de malignidad nuclear y si estos serán significativamente adecuados en el diagnóstico histopatológico de cáncer de mama.

Tabla 12

Pruebas de chi-cuadrado de los criterios de malignidad					
	Valor	gl	Significación asintótica (bilateral)	Significación exacta (bilateral)	Significación exacta (unilateral)
Chi-cuadrado de Pearson	34,286 ^a	1	,000		
Corrección de continuidad ^b	32,176	1	,000		
Razón de verosimilitud	36,183	1	,000		
Prueba exacta de Fisher				,000	,000
Asociación lineal por lineal	34,000	1	,000		
N de casos válidos	120				

En la tabla 12, prueba de chi cuadrado de la hipótesis específica 3 concluye que en relación a los criterios de malignidad el valor de **P=0,000** este nivel de significancia es menor a 0,05 siendo adecuados para evaluar los criterios de malignidad nuclear.

Tabla 13

Pruebas de chi-cuadrado del pleomorfismo nuclear			
	Valor	gl	Significación asintótica (bilateral)
Chi-cuadrado de Pearson	20,727 ^a	2	,000
Razón de verosimilitud	22,704	2	,000
Asociación lineal por lineal	20,478	1	,000
N de casos válidos	120		

En la tabla 13, prueba de chi cuadrado de la hipótesis específica 3 concluye que en relación al pleomorfismo nuclear el valor de **P=0,000** este nivel de significancia es menor a 0,05 siendo significativo en el diagnóstico histopatológico de cáncer de mama.

Tabla 14

Pruebas de chi-cuadrado de la formación de los túbulos			
	Valor	gl	Significación asintótica (bilateral)
Chi-cuadrado de Pearson	33,254 ^a	2	,000
Razón de verosimilitud	36,474	2	,000
Asociación lineal por lineal	32,157	1	,000
N de casos válidos	120		

En la tabla 14, prueba de chi cuadrado de la hipótesis específica 3 concluye que en relación a la formación de túbulos el valor de **P=0,000** este nivel de significancia es menor a 0,05 siendo significativo en el diagnóstico histopatológico de cáncer de mama.

Tabla 15

Pruebas de chi-cuadrado de la actividad mitótica			
	Valor	gl	Significación asintótica (bilateral)
Chi-cuadrado de Pearson	47,473 ^a	2	,000
Razón de verosimilitud	51,872	2	,000
Asociación lineal por lineal	31,690	1	,000
N de casos válidos	120		

En la tabla 15, prueba de chi cuadrado de la hipótesis específica 3 concluye que en relación a la actividad mitótica el valor de **P=0,000** este nivel de significancia es menor a 0,05 siendo significativo en el diagnóstico histopatológico de cáncer de mama.

Se concluye y se acepta la hipótesis alternativa de la hipótesis 3 ya que el valor de significancia es menor a 0,05; por lo tanto, la evaluación permitirá demostrar la efectividad de la Beta Vulgaris como colorante natural para evaluar los criterios de malignidad nuclear y estos son significativamente adecuados en el diagnóstico histopatológico de cáncer de mama.

4.1.3 Discusión de resultados

A partir de los hallazgos encontrados, aceptamos la hipótesis alternativa general que establece que existe efectividad en la utilidad de la Beta Vulgaris como colorante natural de tinción nuclear para el diagnóstico histopatológico de cáncer de mama, los cuales se aplicaron en 120 muestras de tejidos histológicos de mama, de este total de láminas 60 se procedieron a teñir con "Beta Vulgaris – eosina" y 60 con "hematoxilina-eosina" como prueba patrón, dando como resultados las siguientes puntuaciones: tinción de la membrana nuclear el 78,3 % es adecuado y el 21,7% es excelente; tinción de la cromatina el 100% es adecuado ; en los criterios de malignidad el 73% es adecuado y el 27% es excelente.

Los resultados obtenidos guardan similar relación con la investigación de Uriol (2004) sobre el colorante del maíz morado en la tinción nuclear de células histológicas, donde manifiesta que la coloración maíz morado obtuvo las siguientes puntuaciones: 76% bueno, 21% regular y el 3% malo, mientras el estudio realizado con la tinción de beta vulgaris como colorante natural se tiene que el 78,3% es adecuado y el 21,7% es excelente, esto en relación en la tinción de la membrana nuclear.

Otra investigación realizada por Santa Cruz en el 2014, donde indica la Validación del extracto del exocarpo de *Renealmia alpina* (kumpia) como colorante nuclear tisular, realizado en el hospital Sabogal con 102 tejidos constituidos por: ganglios, intestino e hígado. Obtuvieron que el 94.12% es bueno y 5.88 % es regular; en nuestro estudio tuvimos un resultado similar a diferencia que con la beta vulgaris obtuvimos que el 75,76 % de láminas coloreadas resulto ser adecuado en dicho estudio aplicado.

En el 2016 Apaza realizo un estudio de "Comparación del colorante de maíz morado

con la tinción de Hematoxilina de Harris”, de lo cual se trabajó con 100 tejidos y se realizó la tinción de ambos sectores ,un sector para colorear con hematoxilina – eosina, y otro sector con el colorante maíz morado - eosina, teniendo como resultado que ambas tinciones fueron eficientes , de la misma manera la tinción con la beta vulgaris resulto ser adecuado y relevante en el diagnostico histopatológico de cáncer de mama.

Batista, et al., en el 2019 en su investigación titulado “Extractos de mora negra y urucum para sustitución de los colorantes (HE) en la técnica histológica de rutina”, se comprobó que los colorantes en estudio resultaron óptimos para realizar la doble coloración rutinaria en reemplazo del colorante HE. Las muestras utilizadas fueron evaluadas a través de un microscopio, se evaluó estadísticamente la utilidad de estas por medio de una escala de 0 a 3 dando así a conocer una nueva alternativa de colorantes naturales aceptables. La investigación de Batista, et al. concuerda con nuestro estudio ya que el uso de la mora negra como colorante nuclear en reemplazo a la hematoxilina resulto ser óptimo, el estudio con la beta vulgaris como colorante nuclear tisular también resulto aceptable con un puntaje de 75,76 %(adecuado) frente a un puntaje de 81 %(excelente) para la coloración hematoxilina que fue usado como gold estándar en el estudio.

CAPITULO V: CONCLUSIONES Y RECOMENDACIONES

5.1 Conclusiones

- De acuerdo con los datos obtenidos, se concluye la efectividad en la utilidad de la Beta Vulgaris como colorante natural de tinción nuclear para el diagnóstico histopatológico de cáncer de mama, obteniendo resultados adecuados en la tinción, proporcionando los detalles nucleares como la cromatina, la membrana nuclear indicando los grados de diferenciación patológico.
- Se concluye que la Beta Vulgaris es efectivo como colorante natural en la tinción de la membrana nuclear permitiendo observar las características de malignidad celular en un 78,3% de las láminas coloreadas comparadas con los resultados con Hematoxilina de Harris.
- Así mismo se concluye que la Beta Vulgaris es efectivo como colorante natural para evaluar la cromatina nuclear permitiendo observar la condensación de la cromatina, la hipercromasía las cuales son de importancia en el diagnóstico histopatológico de cáncer de mama, en el 100% de los casos, obteniendo resultados similares con el colorante de rutina.
- Asimismo, se concluye que el colorante estudiado es efectivo para evaluar los criterios de malignidad nuclear permitiendo observar alteraciones morfológicas de las células tisulares, ya que el 73% de las coloraciones realizadas resultaron ser adecuadas en el diagnóstico histopatológico. Y con respecto a los criterios de evaluación histopatológico de cáncer de mama se concluye que este colorante permite apreciar los diversos grados de diferenciación: en un 58,3% del pleomorfismo nuclear en una moderada variación de grado 2; asimismo un 65% en la formación de túbulos en grado 2; y un 71,7% de la actividad mitótica en grado 2; siendo puntuaciones aceptables y relevantes para el diagnóstico histopatológico de cáncer de mama.

5.2 Recomendaciones

- Se recomienda usar el colorante Beta Vulgaris ya que es efectivo en la tinción nuclear tisular, pero cabe recalcar que el tiempo de coloración de los núcleos resulto ser muy prolongado (30-40 minutos), por ello se sugiere realizar más estudios para reducir el tiempo de tinción y mejorar los mínimos defectos de la coloración.
- Con respecto a la tinción de la membrana nuclear con la Beta Vulgaris se recomienda tener en cuenta el tiempo de coloración y realizar reajustes necesarios en ello para apreciar mucho mejor la morfología de esta estructura.
- La tinción de la cromatina es importante en el presente estudio, por ello se recomienda tener precaución con el tiempo prolongado de coloración ya que esto podría generar ciertos defectos en la naturaleza de la cromatina.
- En relación a la tinción de los criterios de malignidad con la Beta Vulgaris se recomienda tener presente que los factores como el tiempo prolongado de coloración se deben reducir para realizar una mejor observación de células sospechosas de malignidad y esto permita el tratamiento adecuado de la enfermedad.

REFERENCIAS

1. Barragan Lizano JL. Técnicas de tinciones especiales para el estudio de patologías en tejidos humanos [Internet].[Consultado 12 de Marzo del 2022]. Disponible en: www.unach.edu.ec.
2. Ortiz C. Breve nota sobre la historia de la inmunohistoquímica. Patología Revista Latinoamericana[Internet]. 2018; 56(2).Disponible en : <http://www.revistapatologia.com/content/250319/2018-2/4-Historia-y-filosofia.pdf>
3. Suarez N. Comparación del Fine Fix con el formol en las técnicas de fijación y coloración hematoxilina-eosina y especiales [Internet].[Consultado 8 de Marzo del 2022]. Disponible en: <https://repositorio.fucsalud.edu.co/>.
4. OMS. El mercurio y la salud [Internet].[Consultado 20 de Febrero del 2022]. Disponible en: <https://www.who.int/es/news-room/fact-sheets/detail/mercury-and-health>.
5. Batista M , Thaís A, Rodrigues A , José E , Gonzales F, Machado R. Extratos de morus nigra l.(amora-preta) e bixa orellana l.(urucum) para substituição dos corantes hematoxilina e eosina (HE) na técnica histológica de rotina." Revista Eletrônica Acervo Saúde [Internet]. 2018; 11(2).Disponible en : <https://acervomais.com.br/index.php/saude/article/view/132>
6. Cardozo D, Oliveira S, Andrade V . O uso do corante urucum (Bixa orellana L.) na técnica de coloração histológica. Revista brasileira de análises clínicas[Internet]. 2006; 38(2).Disponible en : <https://pesquisa.bvsalud.org/portal/resource/pt/lil-497644>

7. Eslava CY, Sánchez GG, Promontor VT, Garrido A, Chávez LE, Flores-Alatorre L . Colorante luminiscente superpurificado a base de fosfato de gadolinio dopado con europio en ácido carmínico para tinción histológica. *Topicos de Investigacion en Ciencias de la Tierra y Materiales*[Internet]. 2019; 6(6).Disponible en: <https://repository.uaeh.edu.mx/revistas/index.php/aactm/article/view/5012>
8. Uriol P. Aplicación del colorante del maíz morado en la tinción nuclear de células presentes en un corte histológico. [Tesis para optar el título profesional de Licenciado en Tecnología Medica con mención en Laboratorio Clínico y Anatomía]. Lima: Universidad Mayor de San Marcos; 2004.Disponible en : <http://cybertesis.unmsm.edu.pe/handle/20.500.12672/825>
9. Santa Cruz O. Validación del extracto del Exocarpo de Renealmia Alpina (Kumpia) como colorante nuclear tisular. [Tesis para optar el título profesional de Licenciado en Tecnología Medica en Laboratorio Clínico y Anatomía]. Lima: Universidad Privada Norbert Wiener; 2014.Disponible en : <http://repositorio.uwiener.edu.pe/handle/123456789/96>
- 10 . Chachaima J, Pineda J, Marin R, Lozano Z, Chian C. Perfil inmunofenotípico de cáncer de mama de pacientes atendidas en un hospital general de Lima, Perú. *Revista Medica Herediana* [Internet]. 2020; 31(4).Disponible en : http://www.scielo.org.pe/scielo.php?pid=S1018130X2020000400235&script=sci_artrtext
- 11 De La Cruz D, Ninanya Y. Determinación de antocianinas en Beta vulgaris “Betarraga” por el método de pH diferencial Huancayo-2019. [Tesis para optar el Título Profesional de Químico Farmacéutico]. Huancayo: Universidad Peruana Los

Andes; 2019. Disponible en :

<http://www.repositorio.upla.edu.pe/handle/20.500.12848/2743>

- 12 Apaza TL. Comparacion del colorante de maiz morado (Zea mays L.) con la tincion de hematoxilina de harris , para nucleos en cortes histologicos de piezas anatomicas en el servicio de anatomia patologica del Hospital Delgado Espinoza , Arequipa.2016 .[Tesis para optar el título de Licenciado en Tecnología Médica en el área de Laboratorio Clínico y Anatomía Patológica]. Arequipa: Universidad Alas Peruanas; 2016.Disponible en : <https://repositorio.uap.edu.pe/handle/20.500.12990/5440>
- 13 Manosalva D. Uso del Colorante Natural Ácido Carmínico al 10% obtenido de Dactylopius coccus (Cochinilla), en reemplazo de la Hematoxilina en la Técnica de Coloración Hematoxilina Eosina, en tejidos de riñón de ovinos, Cajamarca.[Tesis para optar el Título profesional de Medico Veterinario]. Cajamarca: Universidad Nacional de Cajamarca; 2017.Disponible en : <https://repositorio.unc.edu.pe/>
- 14 Sanchez J. Utilidad del colorante de maiz morado para el metodo de coloracion de papanicolaou en frotis cervico-vaginales.[Tesis para optar el titulo de Especialista en Citologia]. Lima: Universidad Nacional Federico Villarreal; 2021.Disponible en: <https://renati.sunedu.gob.pe/handle/sunedu/2914645>
- 15 Flores M. Efecto de la adiccion de extarcto de betabel (Beta vulgaris)liofilizado sobre las características fisicoquimicas,actividad antioxidante,contenido y estabilidad de betalainas y polifenoles en yogurt batido.[Tesis para optar el grado de Maestria en Ciencias]. Mexico: Universidad Autonoma de Chihuahua; 2020.Disponible en : <http://repositorio.uach.mx/280/>

- 16 Chamorro G. Procesamiento de tejidos humanos mediante la utilización de coloraciones de rutina.[Tesis para optar el título de Licenciada en Ciencias de la Salud en Laboratorio Clínico e Histopatológico]. Ecuador: Universidad Nacional de Chimborazo; 2021.Disponible en : <http://dspace.unach.edu.ec/handle/51000/7975>
- 17 Mestanza M. Afinidad tintorial del Achiote (Bixa orellana) al 5%, en reemplazo de la Eosina en la técnica de coloración Hematoxilina-Eosina, en tejidos de hígado de ovino-Cajamarca. [Tesis para optar el título profesional de Médico Veterinario]. Cajamarca: Universidad Nacional de Cajamarca; 2019.Disponible en : <https://repositorio.unc.edu.pe/handle/20.500.14074/3389>
- 18 Nayhua C. Obtención de colorante natural a partir de la cascara tuna purpura(Opuntia ficus-indica)por el método de extracción sólido-líquido para su aplicación en la industria de alimentos ,fruto proveniente del distrito San Cristóbal-Moquegua. [Tesis para optar el título profesional de Ingeniero Químico]. Puno: Universidad Nacional del Altiplano; 2017.Disponible en : <http://tesis.unap.edu.pe/handle/UNAP/6391>
- 19 Llanes M, Perez G, Mesa Z . Uso de colorantes naturales para el estudio de estructuras tisulares [Internet].Cuba : Ciencias Básicas Médicas Cibamanz ; 2021 [Consultado 5 Marzo 2022].Disponible en : <https://cibamanz2021.sld.cu/index.php/cibamanz/cibamanz2021/paper/view/465/0>
- 20 Garrido G, Cornejo M, Lopez V. Colorantes para laboratorios de ciencias básicas[Internet]. Mexico: UNAM; 2021[consultado 10 Marzo 2022].Disponible en : http://portal.cuautitlan.unam.mx/manuales/Manual_Colorantes.pdf
- 21 Puquio A. Utilidad de la hematoxilina oxidada con agua oxigenada como colorante nuclear en el método de coloración de papanicolaou en frotis cervical. [Tesis para

- optar el Título de Especialista en Citología]. Lima: Universidad Nacional Federico Villarreal; 2021. Disponible en: <http://repositorio.unap.edu.pe/handle/UNAP/13309>
- 22 Santos S . Tincion Hematoxilina Eosina. [Trabajo de fin de Master Modulo de Quimica Organica]. Costa Rica: Universidad Estatal a Distancia; 2017. Disponible en : <http://e-spacio.uned.es/fez/view/bibliuned:master-Ciencias-CyTQ-Ssantos>
- 23 Alturkistani HA, Tashkandi FM, Mohammedsaleh ZM. Histological Stains: A Literature Review and Case Study. Global Journal of Health Science[Internet]. 2016; 8(3). Disponible en : <https://www.ncbi.nlm.nih.gov/pmc/articles/PMC4804027/>
- 24 Castillo E, Hernandez A, Ibañez O, Torrealba G. Coloraciones histologicas alternativas para la identificacion del cancer epidermoide bucal.[Trabajo monografico]. Venezuela: Universidad de Carabobo ; 2021. Disponible: <http://mriuc.bc.uc.edu.ve/handle/123456789/6426>
- 25 Lema A. Caracterizacion de la tecnica hematoxilina-eosina modificada en la observacion histopatologica segun estado postmortem. [Tesis para optar el titulo de Licenciado en Ciencias de la Salud en Laboratorio Clinico e Histopatologico]. Ecuador: Universidad Nacional de Chimborazo ; 2020. Disponible en : <http://dspace.unach.edu.ec/handle/51000/7238>
- 26 Cazorla J . Aplicación de la técnica de microencapsulación de betalaínas extraídas a partir de la remolacha (Beta vulgaris).[Tesis para optar el Grado Académico de Magíster en Tecnología de Alimentos]. Ecuador: Universidad Tecnica de Ambato; 2018. Disponible en : <http://repositorio.uta.edu.ec/handle/123456789/28230>
- 27 Torres M. Diseño de un proceso para la obtencion de colorantes naturales a partir de la remolacha (Beta vulgaris), granada (Punica granatum) y tomate de arbol injerto

- (*Solanum betaceum* cav.), en seco y humedo. [Tesis para optar el grado académico de Ingeniería Química]. Ecuador: Escuela superior Politécnica de Chimborazo; 2020. Disponible en : <http://dspace.espoch.edu.ec/handle/123456789/14111>
- 28 Esquivel B. Evaluación del efecto del ultrasonido sobre la extracción de betalaínas de betabel (*Beta vulgaris* L.) y su microencapsulación con almidón de camote. (2021). [Tesis para optar al grado de doctor en industria alimentaria]. México: Tecnológico Nacional de México ; 2021. Disponible en : <https://rinacional.tecnm.mx/handle/TecNM/1623>
- 29 Ramos B. Obtención de colorante natural a partir de la remolacha forrajera para teñido de fibra de ovino. [Tesis para optar Título profesional de Ingeniería Química]. Puno: Universidad Nacional del Altiplano; 2020. Disponible en: <http://repositorio.unap.edu.pe/handle/UNAP/13309>
- 30 Maximiliano D. Efecto de la fertilización nitrogenada en la aclimatación de tres cultivares de “remolacha azucarera” *Beta vulgaris* L. (Amaranthaceae), sembrados en trasplante tardío a más de 4,000 msnm, sierra del distrito Sarín. [Tesis para optar el Título Profesional de Ingeniero Agrónomo]. La Libertad: Universidad Privada Antenor Orrego; 2018. Disponible en : <http://200.62.226.186/handle/20.500.12759/4105>
- 31 Robles M, Jaramillo C, Rojas L. Contenido de betalainas y actividad antioxidante en brácteas de *Bougainvillea glabra* Choisy. Revista Cubana de Farmacia [Internet]. 2017; 51(2). Disponible en : <http://revfarmacia.sld.cu/index.php/far/article/view/226>
- 32 Hernandez G, Salazar M. Efecto de las betalaínas y fenoles solubles totales de pitahaya (*Hylocereus polyrhizus*) como antioxidantes en yogur. [Tesis para optar al

título de Ingeniera en Agroindustria Alimentaria en el grado académico de Licenciatura]. Honduras: Escuela Agrícola Panamericana Zamorano; 2017. Disponible en: <https://bdigital.zamorano.edu/items/1c2040ac-4991-45f7-9ba1-972e037c93ac>

- 33 Serrano I. Estudio del pigmentum, Capsicum annum, Curcuma longa y Beta vulgaris como colorantes en la tintura de sustratos textiles. [Tesis para optar al grado de Máster universitario en diseño y tecnología textil]. España: Universitat Politecnica de Catalunya Barcelonatech; 2022. Disponible en : <https://upcommons.upc.edu/handle/2117/365233>
- 34 Carranza M. Histotecnología aplicada al procesamiento y diagnóstico de los tejidos animales [Internet]. [Consultado 15 Mayo 2022]. Disponible en : www.facultad.efn.uncor.
- 35 Ascarza A. Slideshare a Scribd company [Internet]. [Consultado 20 de Abril del 2022]. Disponible en: https://es.slideshare.net/niltonmalaga/histotecnologia-37831804?from_action=save.
- 36 Atlas de histología vegetal y animal. Técnicas histológicas [Internet]. [Consultado 15 de Mayo del 2022]. Disponible en: <https://mmegias.webs.uvigo.es/6-tecnicas/3-parafina.php>.
- 37 INS. Netlab [Internet]. [Consultado 21 de Marzo del 2022]. Disponible en: www.netlab.com.ec/publicaciones/MANUAL-PROCEDIMIENTOS-ANATOMIAPATOLOGICA.pdf.
- 38 Bernal K, Yepes V. Manual de procedimientos en el laboratorio de técnica histológica: Procesamiento de Tejidos, Inclusión y Corte. [Trabajo de grado-

Pregrado]. Colombia: Fundación Universitaria de Ciencias de la Salud - FUCS;
2021. Disponible en: <https://repositorio.fucsalud.edu.co/handle/001/1942>.

- 39 Mancha M, Renteria L, Sanchez R, Chavez A. Estructura y estabilidad de las betalainas. Revistas Científicas de América Latina y el Caribe [Internet]. 2019; 44(6). Disponible en : <https://www.redalyc.org/journal/339/33960068002/33960068002.pdf>
- 40 Gallego G, Vega J. Carcinoma in situ de la mama :actualizacion. Medicina y Laboratorio [Internet]. 2020; 19(3-4). Disponible en : <https://www.medigraphic.com/cgi-bin/new/resumen.cgi?IDARTICULO=94033>

ANEXOS

Anexo 1: Matriz de consistencia

Problema	Objetivo	Hipótesis	Variable	Metodología
<p>Problema General ¿Cuál es la utilidad de la Beta vulgaris como colorante natural de tinción nuclear para el diagnóstico histopatológico de cáncer de mama en la Clínica V&M Imagen Medica S.A.C Lima-Perú, 2023?</p>	<p>Objetivo General: Determinar la utilidad de la Beta vulgaris como colorante natural de tinción nuclear para el diagnóstico histopatológico de cáncer de mama .</p>	<p>Hipótesis General: 1. Hipótesis de trabajo(Hi). Existe efectividad en la utilidad de la Beta vulgaris como colorante natural de tinción nuclear para el diagnóstico histopatológico de cáncer de mama Hipótesis nula (Ho). No Existe efectividad en la utilidad de la Beta vulgaris como colorante natural de tinción nuclear para el diagnóstico histopatológico de cáncer de mama</p>	<p>Variable 1 Extracto de la Beta vulgaris como colorante de tinción nuclear.</p>	<p>Tipo de Investigación: Aplicada. Enfoque: Cuantitativo Diseño de Investigación: Cuasi experimental Método: Hipotético deductivo</p>
Problemas Específicos	Objetivos Específico	Hipótesis Específicas	Variable 2	
<p>1. ¿Cuál es la efectividad de la Beta vulgaris como colorante natural para evaluarla membrana nuclear para el diagnóstico histopatológico de cáncer de mama en la Clínica V&M Imagen Medica S.A.C Lima-Perú, 2023?</p> <p>2. ¿Cuál es la efectividad de la Beta vulgaris como colorante natural para evaluarla cromatina nuclear para el diagnóstico histopatológico de cáncer de mama en la Clínica V&M Imagen Medica S.A.C Lima-Perú, 2023?</p> <p>3. ¿Los criterios de malignidad nuclear serán significativamente adecuados con la coloración natural que brinda la Beta vulgaris para el diagnóstico histopatológico de cáncer de mama en la Clínica V&M Imagen Medica S.A.C Lima-Perú, 2023?</p>	<p>1. Determinar la efectividad de la Beta vulgaris como colorante natural para evaluar la membrana nuclear en el diagnóstico histopatológico de cáncer de mama 2. Determinar la efectividad de la Beta vulgaris como colorante natural para evaluar la cromatina nuclear en el diagnóstico histopatológico de cáncer de mama 3. Evaluar los criterios de malignidad nuclear que brinda la Beta vulgaris como colorante natural en el diagnóstico histopatológico de cáncer de mama</p>	<p>1. La evaluación permitirá demostrar la efectividad de la Beta vulgaris como colorante natural para evaluar la membrana nuclear en el diagnóstico histopatológico de cáncer de mama 2. La evaluación permitirá demostrar la efectividad de la Beta vulgaris como colorante natural para evaluar la cromatina nuclear en el diagnóstico histopatológico de cáncer de mama 3. La evaluación permitirá demostrar la efectividad de la Beta vulgaris como colorante natural para evaluar los criterios de malignidad nuclear y si estos serán significativamente adecuados en el diagnóstico histopatológico de cáncer de mama</p>	<p>Diagnóstico histopatológico de cáncer de mama.</p>	<p>Población: Estuvo conformada por 100 muestras de tejidos histológicos de mama embebidos en parafina Muestra: Se utilizó toda la población, por ello no se necesitó realizar calculo muestral Muestreo: No probabilístico por conveniencia</p>

Anexo 2: Instrumento

Ficha de recolección de datos

TINCIÓN MEMBRANA NUCLEAR	BETA VULGARIS - EOSINA	HEMATOXILINA - EOSINA
Excelente (80-100)%		
Adecuado(60-79)%		
Inadecuado(50-59)%		

TINCIÓN DE LA CROMATINA	BETA VULGARIS - EOSINA	HEMATOXILINA - EOSINA
Excelente (80-100)%		
Adecuado(60-79)%		
Inadecuado(50-59)%		

CRITERIOS DE MALIGNIDAD	BETA VULGARIS - EOSINA	HEMATOXILINA - EOSINA
Excelente (80-100)%		
Adecuado(60-79)%		
Inadecuado(50-59)%		

PLEOMORFISMO NUCLEAR	BETA VULGARIS - EOSINA	HEMATOXILINA - EOSINA
Mínima variación(grado 1)		
Moderada variación(grado 2)		
Marcada variación(grado 3)		

FORMACIÓN DE TÚBULOS	BETA VULGARIS - EOSINA	HEMATOXILINA - EOSINA
>75%(grado 3)		
10-74%(grado 2)		
0-9%(grado 1)		

ACTIVIDAD MITOTICA	BETA VULGARIS - EOSINA	HEMATOXILINA - EOSINA
0-9 células mitóticas (grado 1)		
10-19 células mitóticas (grado 2)		
>20 células mitóticas (grado 3)		

Anexo 3 : Validez del instrumento

N	Dimensiones/Ítems	Pertinencia		Relevancia		Claridad		Sugerencia
		Si	No	Si	No	Si	No	
	Dimensión: estudio de la coloración nuclear							
	¿Cómo calificaría la tinción de la membrana nuclear de la lámina observada?							
	¿Cómo calificaría la tinción de la cromatina de la lámina observada?							
	¿Se puede apreciar los criterios de malignidad nuclear en la presente lamina, como calificaría la tinción?							
	Dimensión: grado histopatológico de cáncer de mama							
	Con respecto al grado histopatológico de cáncer de mama, ¿puede apreciar un pleomorfismo nuclear, que puntaje le brindaría?							
	Con respecto al grado histopatológico de cáncer de mama, ¿puede apreciar una formación de túbulos, que puntaje le brindaría?							
	Con respecto al grado histopatológico de cáncer de mama, ¿puede apreciar una actividad mitótica, que puntaje le brindaría?							

Pertinencia: El Ítem corresponde al concepto teórico formulado

Relevancia: El Ítem es apropiado para representar al componente o indicador específica del constructo

Claridad: Transparencia y entendimiento del concepto.

Observaciones (precisar si hay suficiencia):

.....

Opinión de aplicabilidad: Aplicable (x) Aplicable después de corregir () No aplicable ()

Apellidos y nombre del evaluador (juicio de experto):

.....DNI:

Especialidad del evaluador:

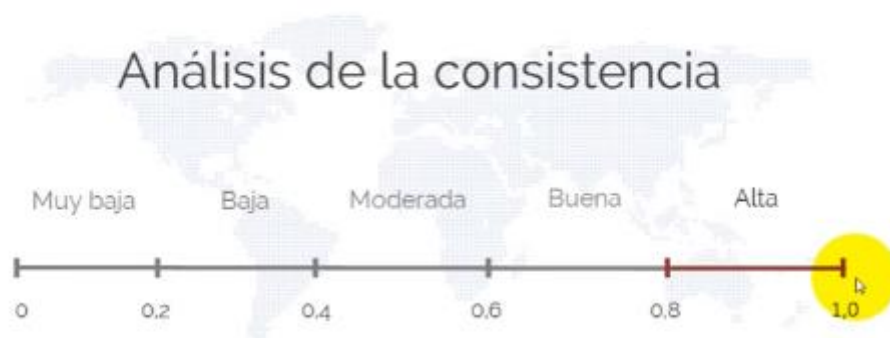Mg ó Dr.....

Firma:

Anexo 4: Confiabilidad del instrumento

Escala de Análisis de Consistencia.

Alfa de Cronbach



Resumen de procesamiento de casos			
		N	%
Casos	Válido	120	100,0
	Excluido	0	,0
	Total	120	100,0

Estadísticas de fiabilidad Alfa de Cronbach

Alfa de Cronbach	N de elementos
0,759	8

Nota : Los resultados de fiabilidad, 0.759 según el análisis de consistencia determina que el instrumento de medición es de tendencia aceptable.

Anexo 5: Aprobación del Comité de Ética



COMITÉ INSTITUCIONAL DE ÉTICA PARA LA INVESTIGACIÓN

CONSTANCIA DE APROBACIÓN

Lima, 17 de febrero de 2023

Investigador(a)
Nicol Quispe Chancas
Exp. N°: 2566-2022

De mi consideración:

Es grato expresarle mi cordial saludo y a la vez informarle que el Comité Institucional de Ética para la investigación de la Universidad Privada Norbert Wiener (CIEI-UPNW) evaluó y **APROBÓ** los siguientes documentos:

- Protocolo titulado: **"BETA VULGARIS COMO COLORANTE NATURAL DE TINCIÓN NUCLEAR PARA EL DIAGNOSTICO HISTOPATOLOGICO DE CANCER DE MAMA EN LA CLINICA V&M IMAGEN MEDICA S.A.C LIMA-PERU, 2023"** Versión 02 con fecha 13/02/2023.
- Formulario de Consentimiento Informado Versión (no aplica) con fecha (no aplica).

El cual tiene como investigador principal al Sr(a) Nicol Quispe Chancas y a los investigadores colaboradores (no aplica)

La **APROBACIÓN** comprende el cumplimiento de las buenas prácticas éticas, el balance riesgo/beneficio, la calificación del equipo de investigación y la confidencialidad de los datos, entre otros.

El investigador deberá considerar los siguientes puntos detallados a continuación:

1. **La vigencia** de la aprobación es de **dos años (24 meses)** a partir de la emisión de este documento.
2. **El Informe de Avances** se presentará cada 6 meses, y el informe final una vez concluido el estudio.
3. **Toda enmienda o adenda** se deberá presentar al CIEI-UPNW y no podrá implementarse sin la debida aprobación.
4. Si aplica, la **Renovación** de aprobación del proyecto de investigación deberá iniciarse treinta (30) días antes de la fecha de vencimiento, con su respectivo informe de avance.

Es cuanto informo a usted para su conocimiento y fines pertinentes.

Atentamente,


Yenny Marisol Bellido Fuente
Presidenta del CIEI- UPNW



Av. Arequipa 440 – Santa Beatriz
Universidad Privada Norbert Wiener
Teléfono: 706-5555 anexo 2200 Cel. 981-800-698
Correo: comite.etica@unprivadonw.edu.pe

Anexo 6: Carta de aprobación de la institución para la recolección de datos



Lima, 17 de febrero del 2023

Gerente general: Juan J. Vargas Quezada
Clínica V&M Imagen Medica S.A.C

Alumna: Nicol Quispe Chancas
Investigador Principal

Asunto: Autorización de ejecución de trabajo de Investigación

Ref.: "BETA VULGARIS COMO COLORANTE NATURAL DE TINCION NUCLEAR PARA EL DIAGNOSTICO HISTOPATOLOGICO DE CANCER DE MAMA EN LA CLINICA V&M IMAGEN MEDICA S.A.C LIMA-PERU, 2023"

De mi mayor consideración:

Me dirijo a Usted para saludarlo cordialmente y acusar recibo de vuestra solicitud de autorización para ejecución del Proyecto de investigación, titulado: "BETA VULGARIS COMO COLORANTE NATURAL DE TINCION NUCLEAR PARA EL DIAGNOSTICO HISTOPATOLOGICO DE CANCER DE MAMA EN LA CLINICA V&M IMAGEN MEDICA S.A.C LIMA-PERU, 2023".

Al respecto informamos que teniendo la opinión favorable del área de gerencia de la Clínica V&M Imagen Medica S.A.C autoriza la realización del trabajo de investigación antes mencionado.

Es preciso señalar, que el mencionado Proyecto de Investigación estará bajo la asesoría y supervisión del Lic. **CARLOS HUGO GARCIA VASQUEZ**, Tecnólogo Medico en Laboratorio Clínico y Anatomía Patológica, quien se compromete como tutor a vigilar el cumplimiento de las normas institucionales y éticas de la clínica, hacer el seguimiento en cuanto a la ejecución del trabajo de investigación y garantizar la entrega de un ejemplar del informe final.

Sin otro particular, hago propicia la oportunidad para expresarles mi especial consideración.

Muy Atentamente,

GERENTE GENERAL

Anexo 7: Reporte de similitud de turnitin

● 14% de similitud general

Principales fuentes encontradas en las siguientes bases de datos:

- 14% Base de datos de Internet
- 2% Base de datos de publicaciones
- Base de datos de Crossref
- Base de datos de contenido publicado de Crossref
- 5% Base de datos de trabajos entregados

FUENTES PRINCIPALES

Las fuentes con el mayor número de coincidencias dentro de la entrega. Las fuentes superpuestas no se mostrarán.

1	repositorio.uwiener.edu.pe Internet	3%
2	creativecommons.org Internet	1%
3	repositorio.unfv.edu.pe Internet	1%
4	repositorio.uap.edu.pe Internet	<1%
5	uwiener on 2023-03-08 Submitted works	<1%
6	1library.co Internet	<1%
7	dspace.unach.edu.ec Internet	<1%
8	repository.uaeh.edu.mx Internet	<1%

INDICE DE FIGURAS

Figura 1: Preparación del colorante de Beta vulgaris

Ingredientes:

- Extracto de Beta vulgaris125 ml
- Ácido acético (glacial).....5 ml



Beta vulgaris, cortados en trozos.



Extracción de la Beta vulgaris.



Filtrado de impurezas del colorante Beta vulgaris



Procedimiento de tinción Beta vulgaris - eosina

Figura 2: Laminas coloreadas con hematoxilina - eosina

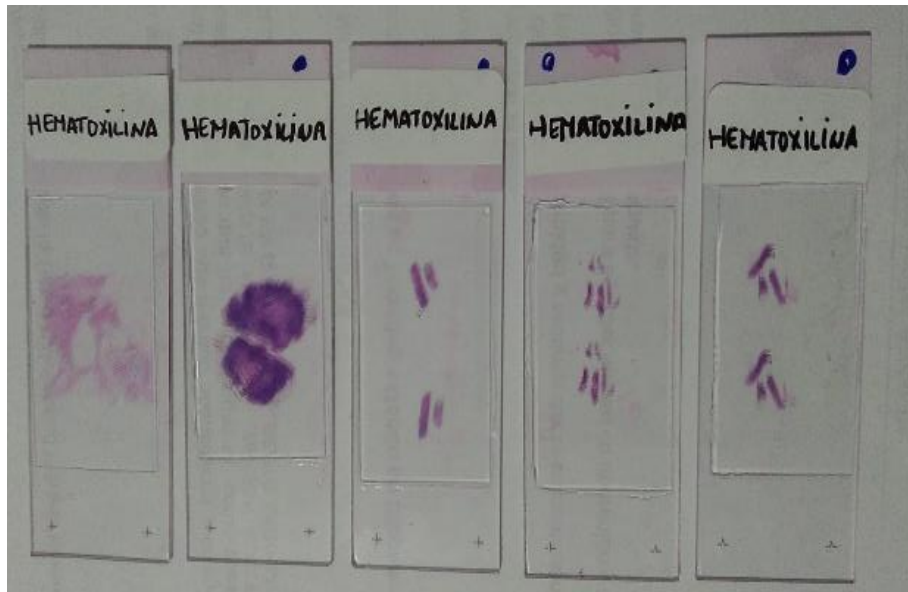


Figura 3. Laminas coloreadas con Beta vulgaris - eosina

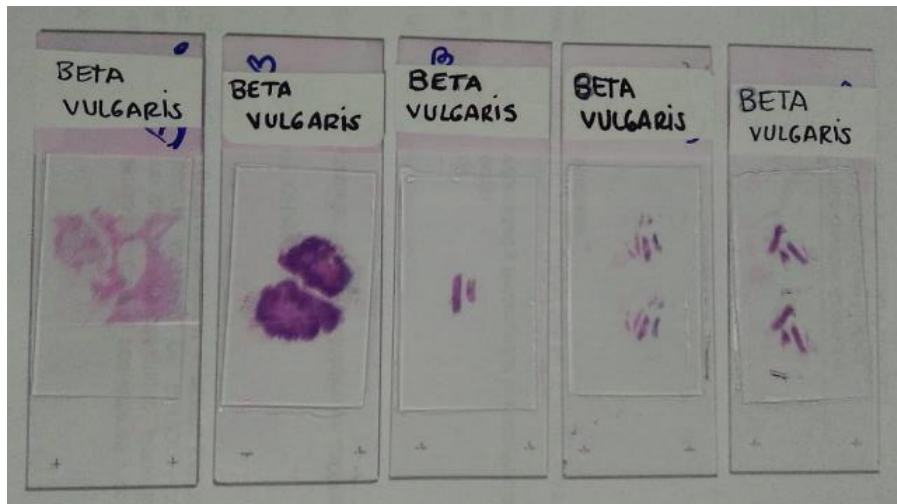

Figura 4. Corte histológico de mama. Coloración hematoxilina - eosina ,10X

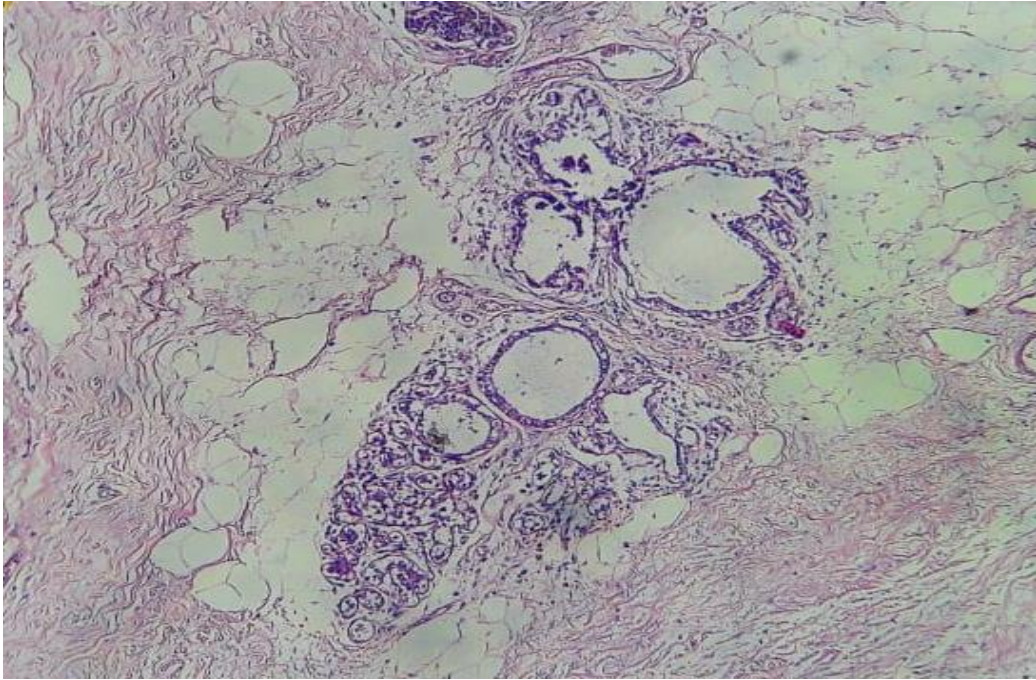


Figura 5. Corte histológico de mama. Coloración beta vulgaris- eosina ,10X

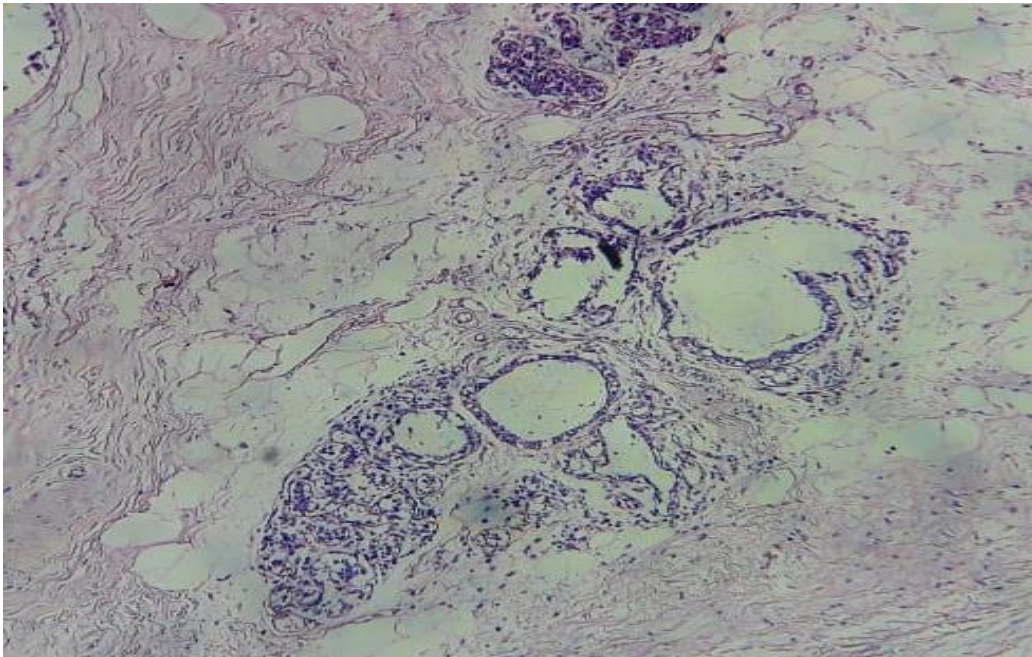


Figura 6. Corte histológico de mama. Coloración hematoxilina - eosina ,40X

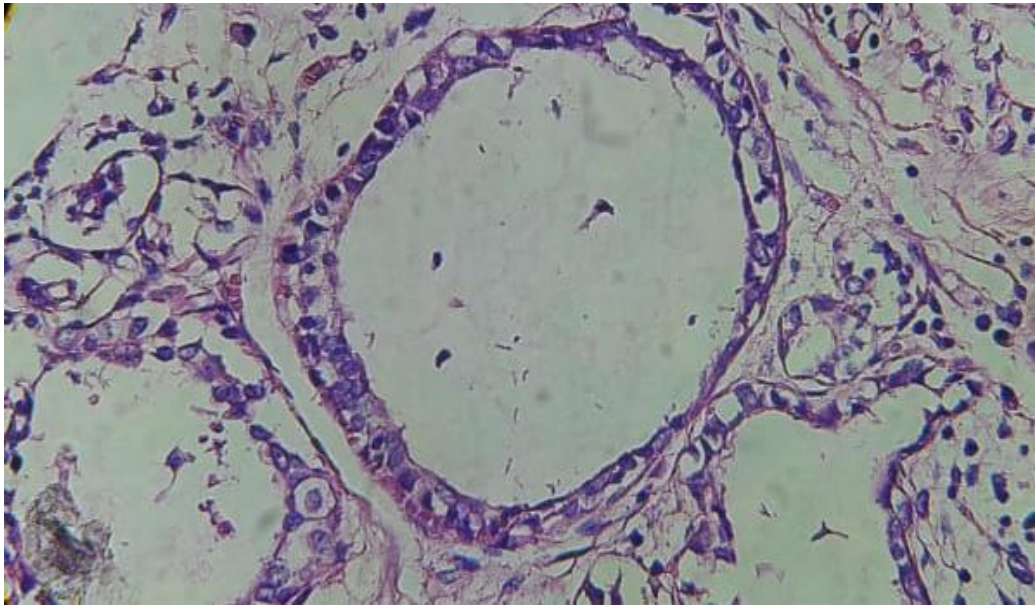


Figura 7. Corte histológico de mama. Coloración beta vulgaris- eosina ,40X

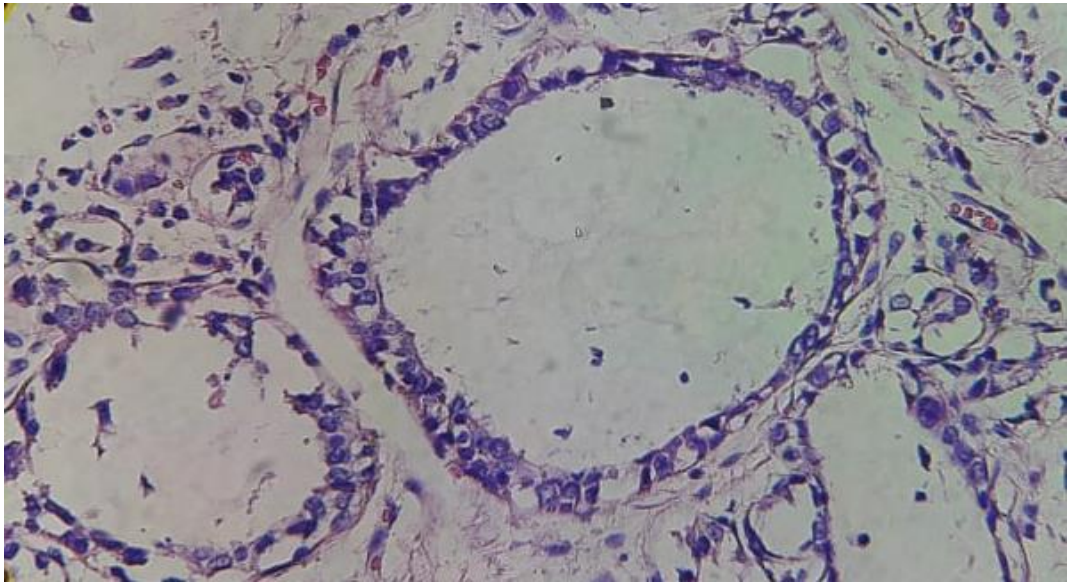


Figura 8. Corte histológico de mama. Coloración hematoxilina - eosina ,10X

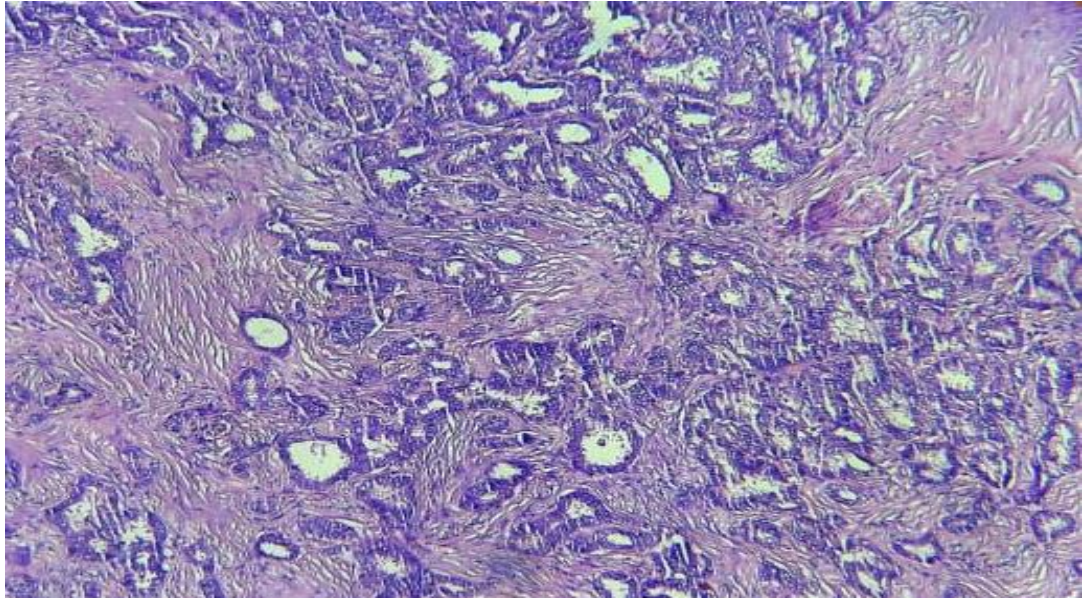


Figura 9. Corte histológico de mama. Coloración beta vulgaris- eosina ,10X

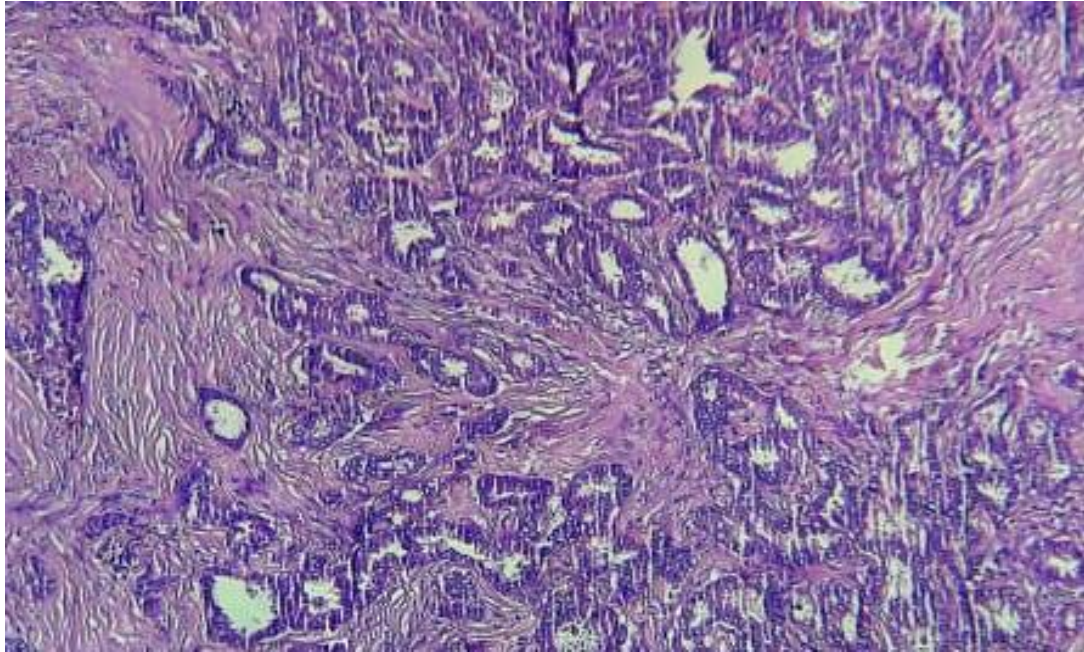


Figura 10. Corte histológico de mama. Coloración hematoxilina - eosina ,40X

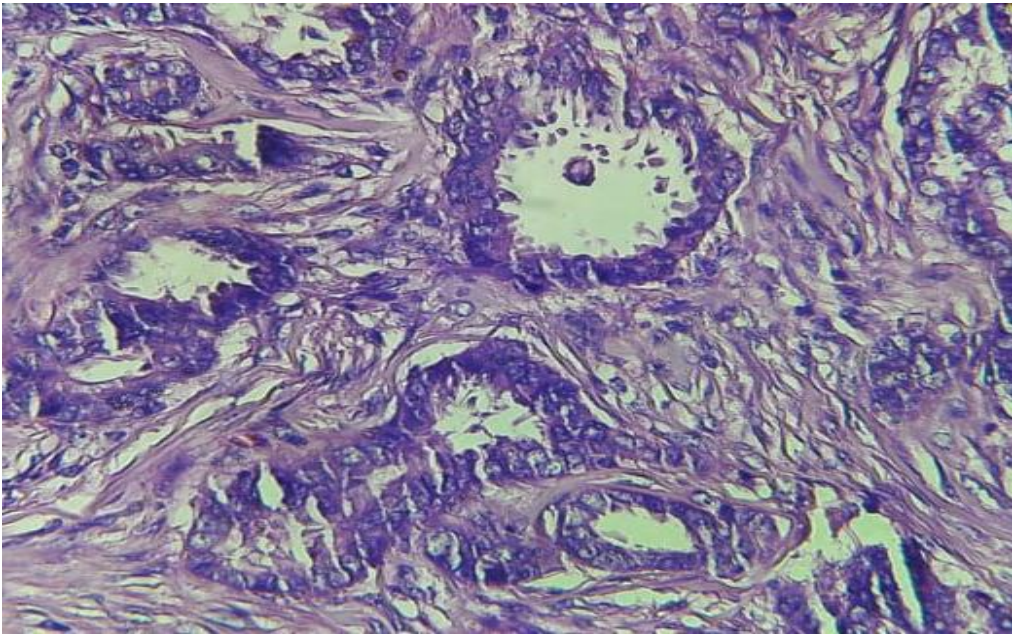


Figura 11. Corte histológico de mama. Coloración beta vulgaris- eosina ,40X

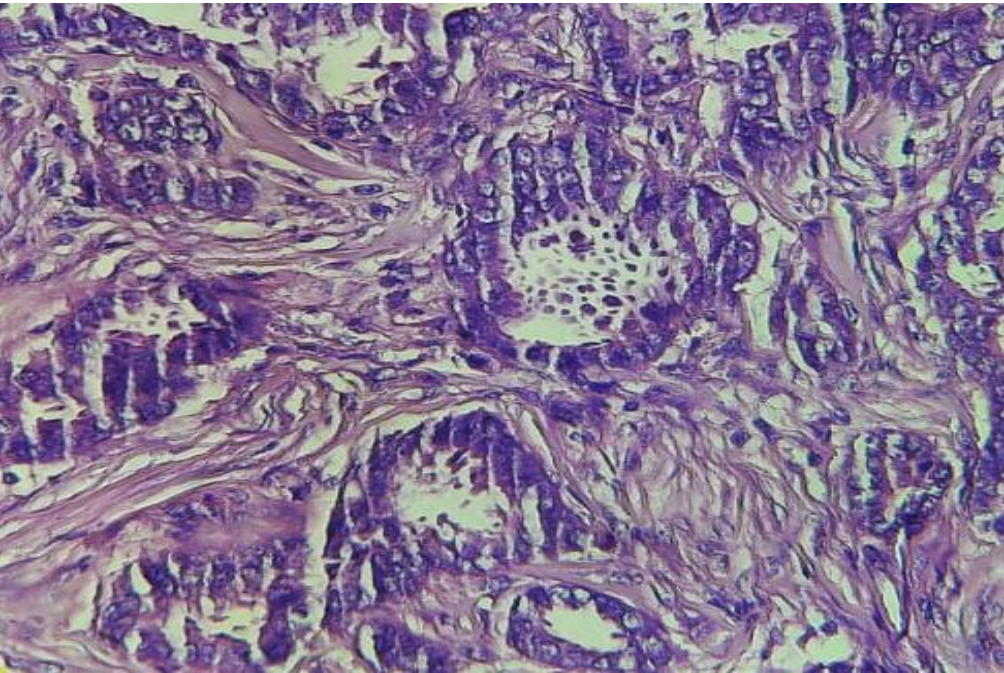


Figura 12. Corte histológico de mama. Coloración hematoxilina - eosina ,10X

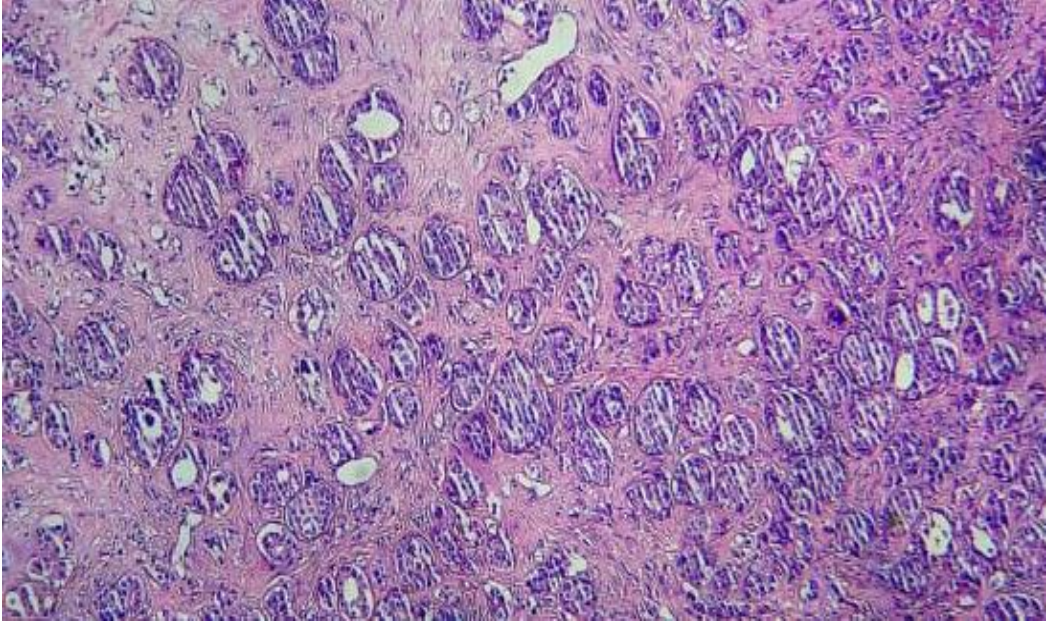


Figura 13. Corte histológico de mama. Coloración beta vulgaris- eosina ,10X

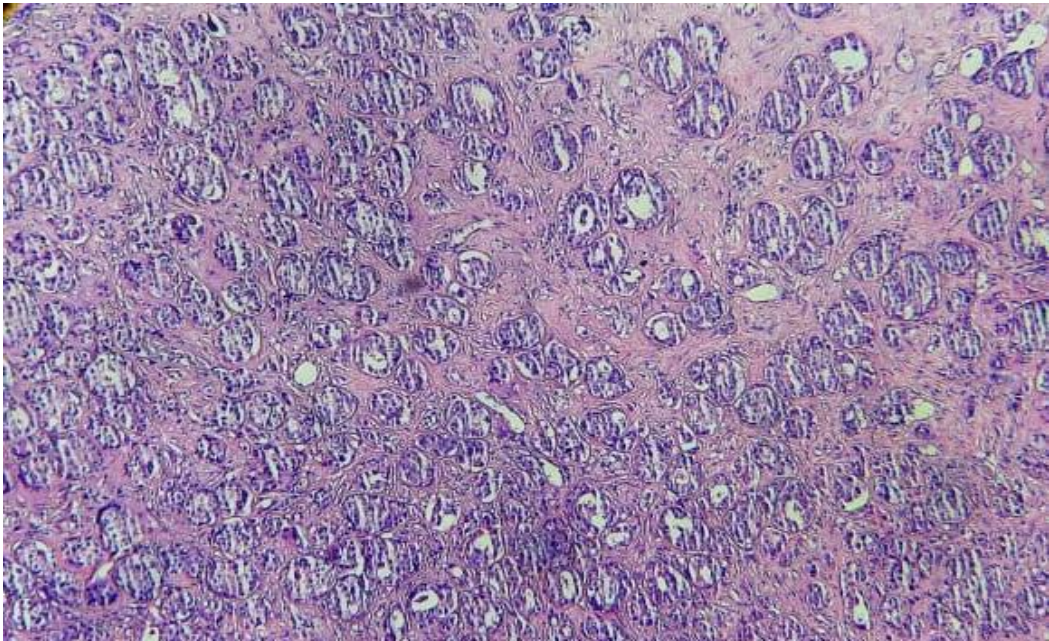


Figura 14. Corte histológico de mama. Coloración hematoxilina - eosina ,40X

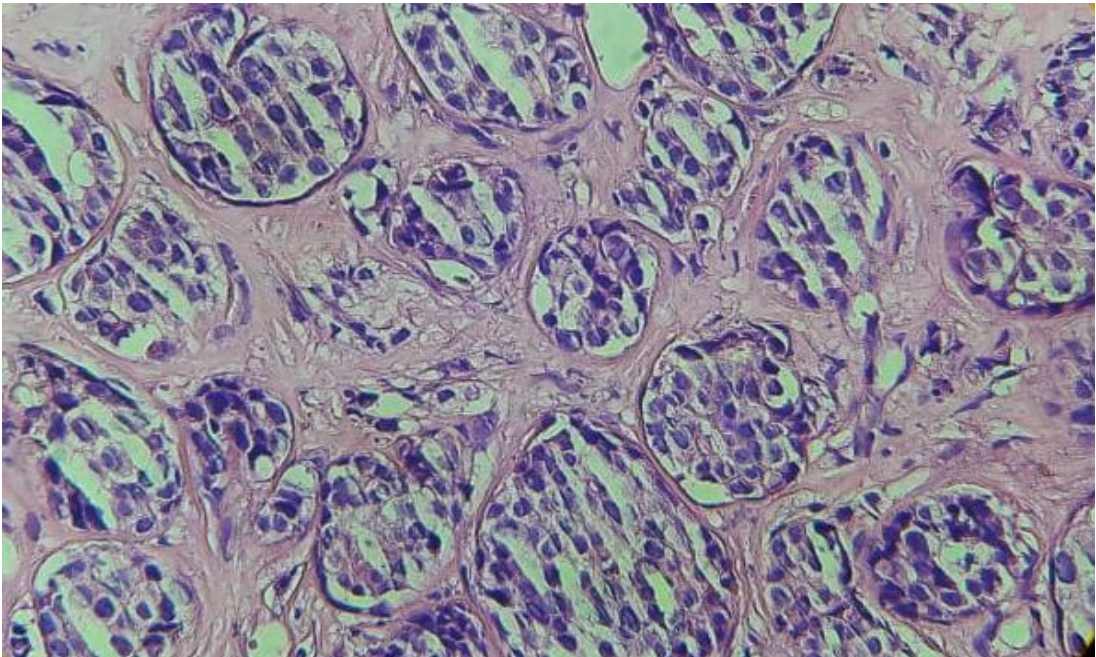


Figura 15. Corte histológico de mama. Coloración beta vulgaris- eosina ,40X

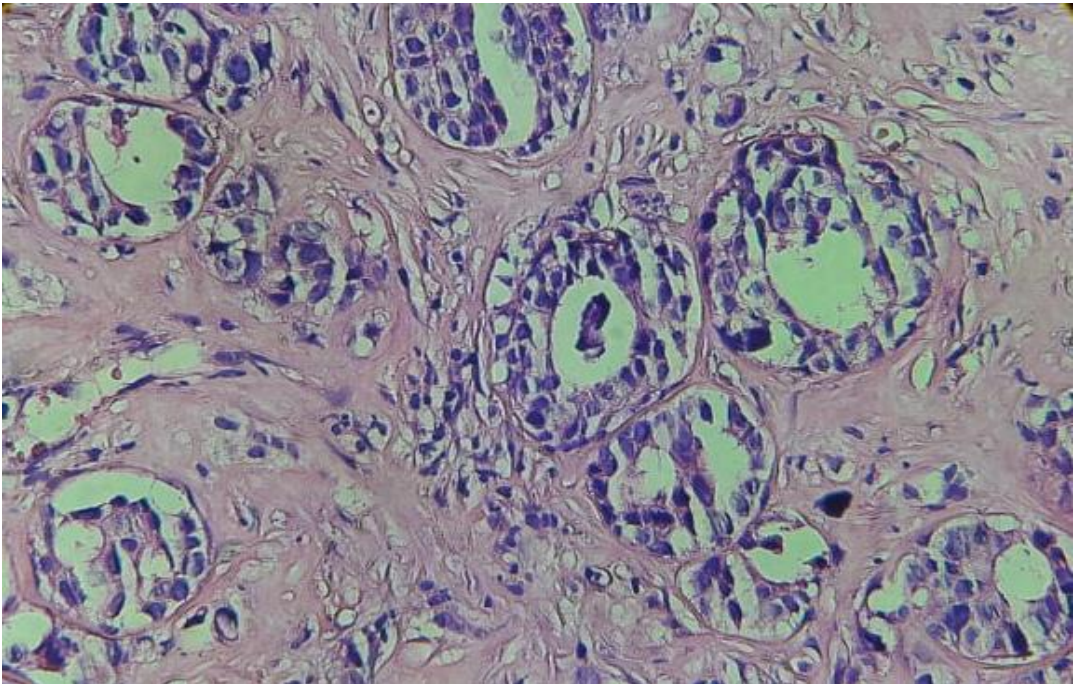


Figura 16. Corte histológico de mama. Coloración hematoxilina - eosina ,10X

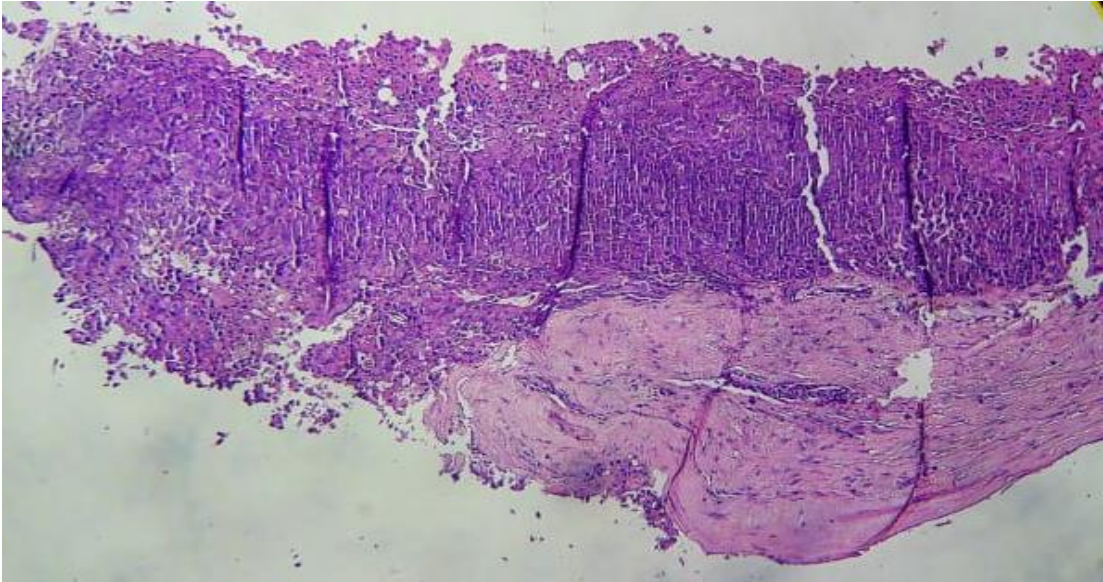


Figura 17. Corte histológico de mama. Coloración beta vulgaris- eosina ,10X

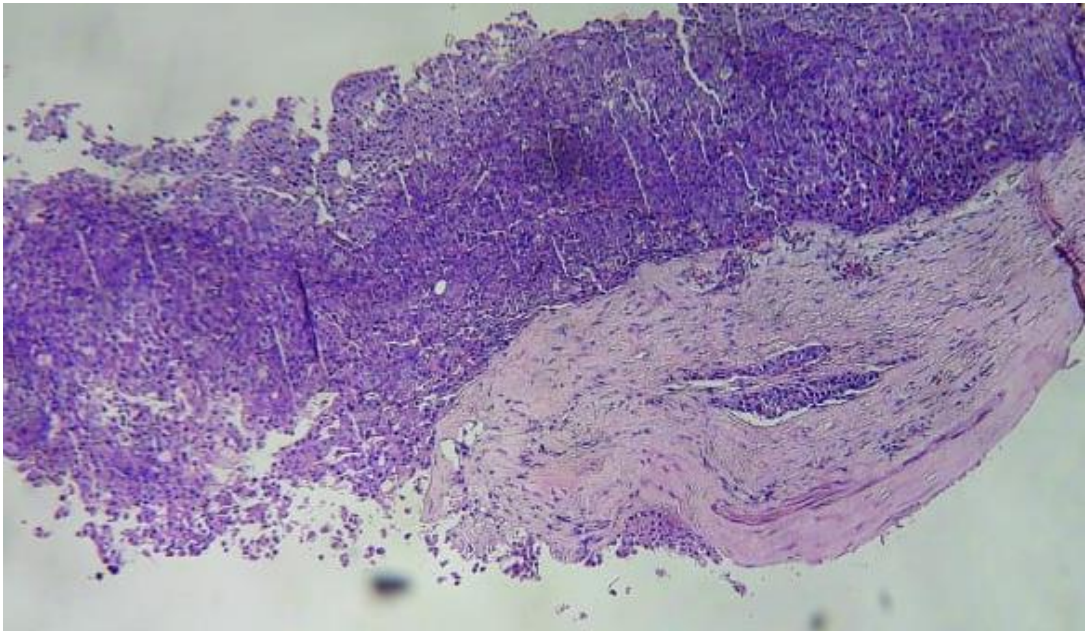


Figura 18. Corte histológico de mama. Coloración hematoxilina - eosina ,40X

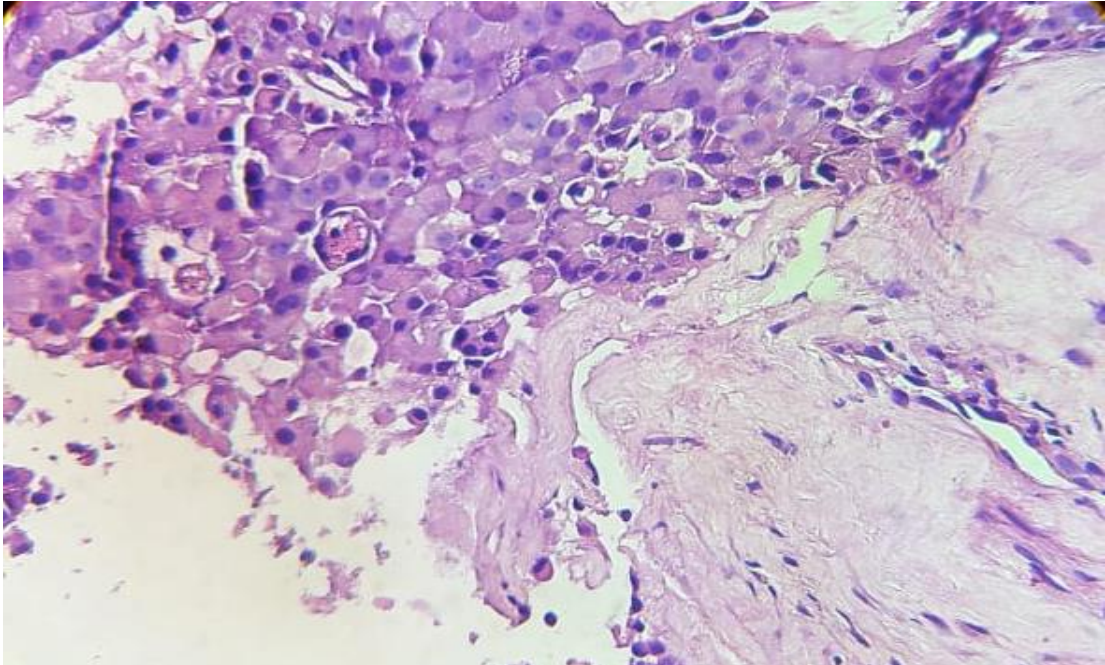


Figura 19. Corte histológico de mama. Coloración beta vulgaris- eosina ,40X

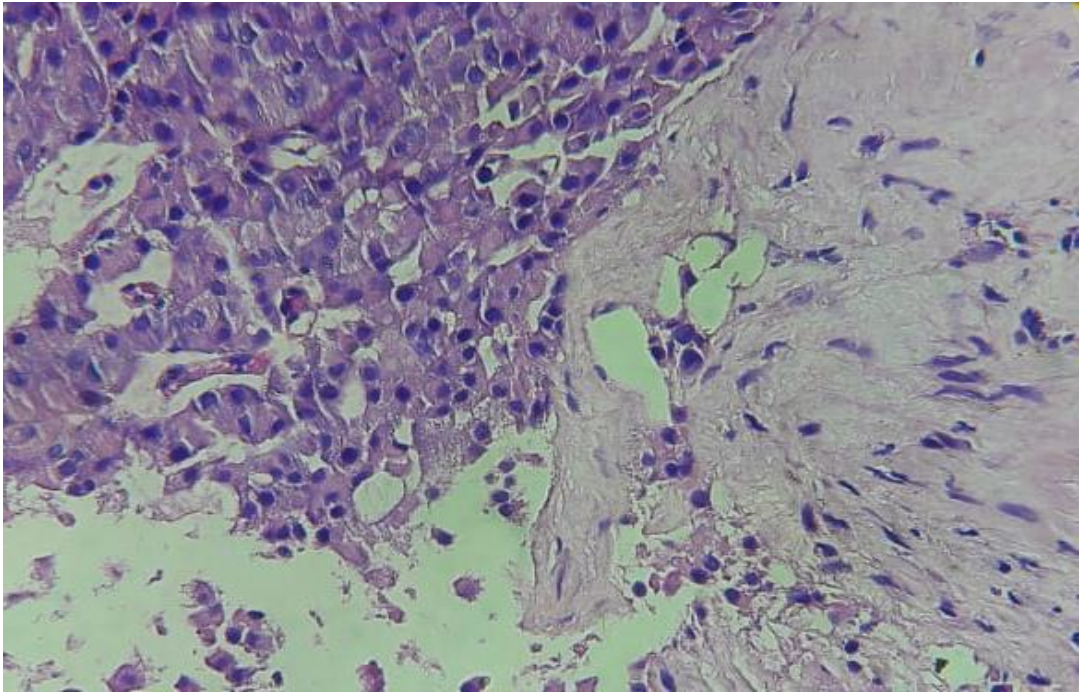


Figura 20. Corte histológico de mama. Coloración hematoxilina - eosina ,10X

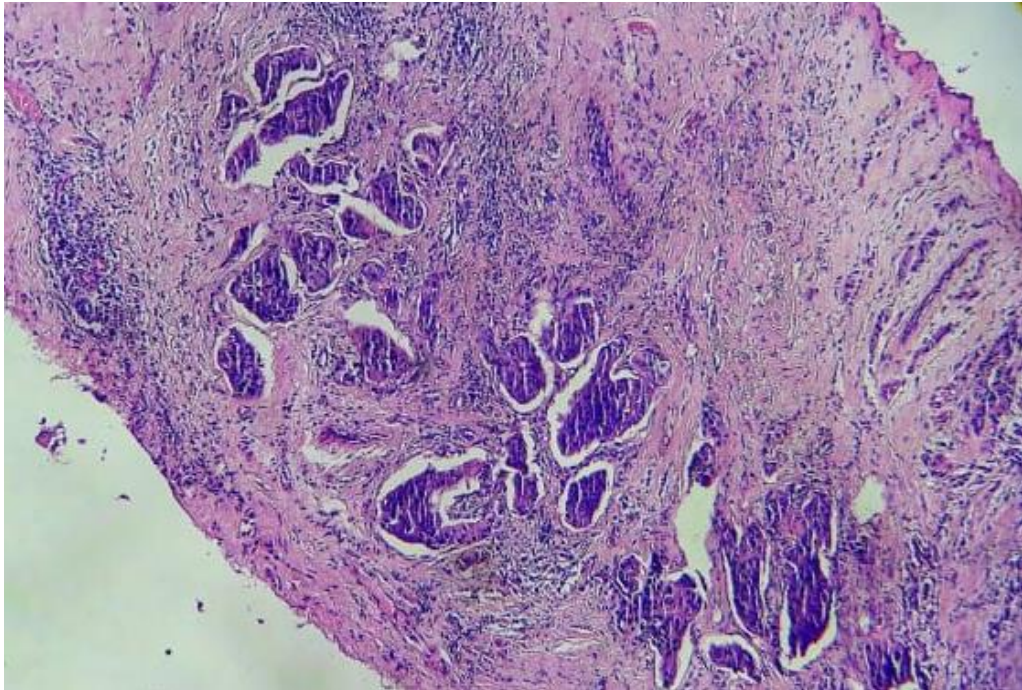


Figura 21. Corte histológico de mama. Coloración beta vulgaris- eosina ,10X

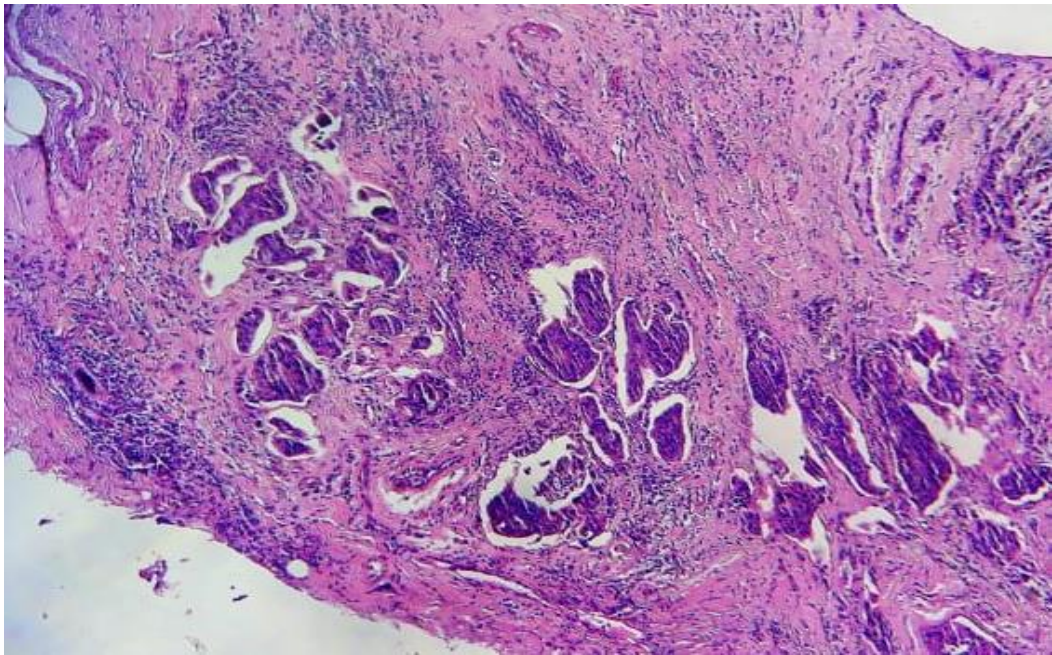


Figura 22. Corte histológico de mama. Coloración hematoxilina - eosina ,40X

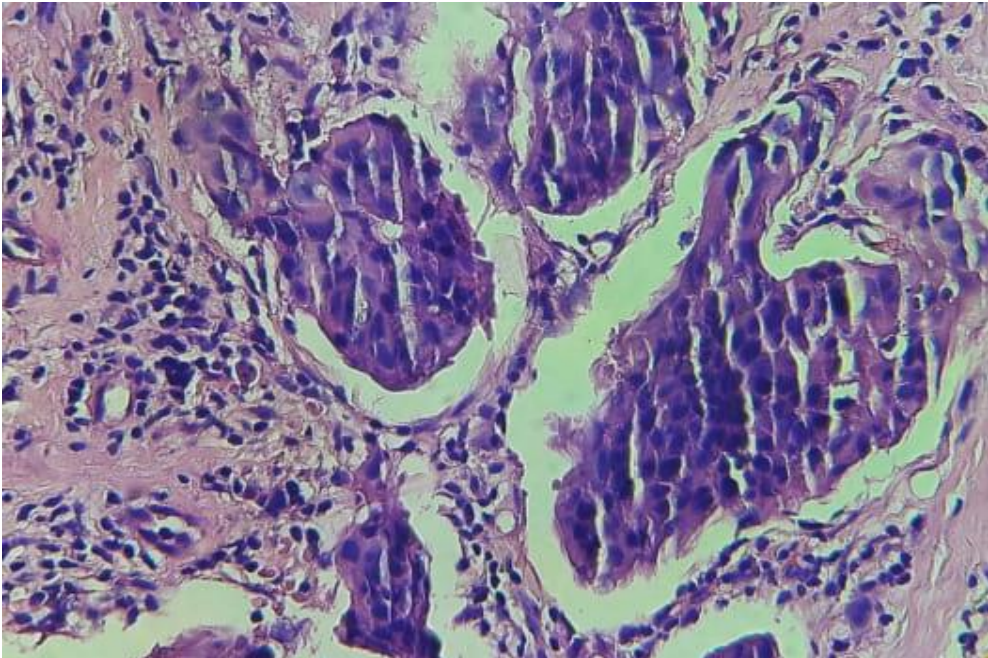


Figura 23. Corte histológico de mama. Coloración beta vulgaris- eosina ,40X

