



**Universidad
Norbert Wiener**

**FACULTAD DE CIENCIAS DE LA SALUD
ESCUELA ACADÉMICO PROFESIONAL DE OBSTETRICIA**

**“ACELERACIONES PERIÓDICAS EN GESTANTE CON DISTOCIA FUNICULAR
EN EL CENTRO MATERNO INFANTIL JUAN PABLO II-2019”**

**TRABAJO ACADÉMICO PARA OPTAR EL TÍTULO ESPECIALISTA
EN MONITOREO FETAL**

Presentado por:

Obstetra. QUESADA PORRAS, MÓNICA LEONOR

Asesor

Magister. Félix Dasio Ayala Peralta

LIMA – PERÚ

2020

INDICE

	Pág.
RESUMEN	5
ABSTRACT	7
INTRODUCCIÓN	9
CAPITULO I	
1.1 DESCRIPCIÓN DEL CASO CLÍNICO	12
CAPITULO II	
2.1 JUSTIFICACIÓN DE LA INVESTIGACIÓN	20
CAPITULO III	
3.1 ANTECEDENTES DE LA INVESTIGACIÓN	
3.1.1 Antecedentes nacionales	21
3.1.2 Antecedentes internacionales	26
CAPITULO IV	
4.1 DISCUSIÓN DEL CASO CLÍNICO	30
CAPITULO V	
5.1 CONCLUSIONES Y RECOMENDACIONES	
5.1.1 Conclusiones	34
5.1.2 Recomendaciones	34
REFERENCIAS BIBLIOGRÁFICAS	35
ANEXOS	41

DEDICATORIA

El presente trabajo académico está dedicado a mi madre, quién me muestra su amor cada día y que con sus enseñanzas me guía en mi vida personal y profesional.

A nuestros docentes por su dedicación, sus conocimientos científicos y experiencias clínicas impartidas durante nuestra formación académica en la especialidad de Monitoreo Fetal.

AGRADECIMIENTO

A las autoridades de la Universidad Norbert Wiener por haber implementado la especialidad de Monitoreo Fetal.

A mi familia por su aliento y apoyo durante el estudio de esta especialidad.

A las autoridades de mi establecimiento de salud por las facilidades que me otorgaron.

RESUMEN

Objetivo

Describir el caso clínico de gestante a término con trazado cardiotocográfico intraparto que presenta aceleraciones periódicas en el diagnóstico de distocia funicular atendida en el Centro Materno Infantil Juan Pablo II de Villa el Salvador.

Material y Métodos

Es un estudio de tipo observacional, descriptivo, retrospectivo de revisión de historia clínica perinatal de un caso clínico de una gestante a término con un trazado cardiotocográfico intraparto con signos sugestivos de distocia funicular (circular de cordón) atendida en el establecimiento de salud de primer nivel en Villa el Salvador en el mes de noviembre del año 2019. Se incluyeron el registro gráfico de signos vitales, historia clínica obstétrica de ingreso donde se encuentra los datos generales, anamnesis, antecedentes personales familiares y patológicos, examen general y específico, diagnóstico, exámenes auxiliares, registro cardiotocográfico intraparto, manejo obstétrico, evolución hasta el alta. Se hizo revisión de la literatura para discusión sobre el caso clínico.

Resultados

Se presenta el caso clínico de una segundigesta nulípara de 40.1/7 semanas por ecografía obstétrica, de 28 años de edad, quien acude por contracciones uterinas frecuentes. Mediante la ecografía obstétrica del control prenatal no se evidencia distocia funicular. En el trazado cardiotocográfico indicado se aprecia una línea de base variante entre 90 a 150 lpm en 80 minutos de registro, una variabilidad en un rango de 6-9 lpm, aceleraciones periódicas en el 100 % de las contracciones y 4 contracciones uterinas en 10 minutos. La culminación del parto fue por vía vaginal, obteniendo un recién nacido vivo de sexo masculino, apgar 9 al minuto y 9 a los 5

minutos, con peso de 3375 gr. presencia de circular ajustado al cuello, meconio terminal y con edad gestacional de 40 semanas por Capurro.

Conclusión

El monitoreo fetal intraparto en gestante a término es un procedimiento útil para la detección de distocia funicular en relación con las aceleraciones periódicas.

Palabras Claves

Aceleraciones periódicas, distocia funicular, monitoreo fetal intraparto.

ABSTRACT

Objective

To describe the clinical case of a pregnant woman at term with an intrapartum cardiotocographic tracing that presents periodic accelerations in the diagnosis of funicular dystocia treated at the Juan Pablo II Maternal and Child Center in Villa el Salvador.

Material and methods

It is an observational, descriptive, retrospective study of perinatal medical history review of a clinical case of a full-term pregnant woman with an intrapartum cardiotocographic tracing with signs suggestive of funicular dystocia (cord cord) attended in the first-level health facility. in Villa el Salvador in the month of November 2019. The graphic register of vital signs, admission obstetric medical history where general data, anamnesis, personal family and pathological history, general and specific examination, diagnosis, examinations, were included. auxiliaries, intrapartum cardiotocographic registry, obstetric management, evolution until discharge. A review of the literature was made to discuss the clinical case.

Results

The clinical case of a nulliparous second gland of 40.1 / 7 weeks by obstetric ultrasound, 28 years old, who presents for frequent uterine contractions, is presented. Using obstetric ultrasound from prenatal care, no funicular dystocia is evident. The indicated cardiotocographic tracing shows a variant baseline between 90 to 150 bpm in 80 minutes of recording, a variability in a range of 6-9 bpm,

periodic accelerations in 100% of contractions and 4 uterine contractions in 10 minutes. The culmination of the delivery was vaginally, obtaining a live male newborn, apgar 9 at one minute and 9 at 5 minutes, with a weight of 3375 gr. presence of circular adjusted to the neck, terminal meconium and with a gestational age of 40 weeks by Capurro.

Conclusion

Intrapartum fetal monitoring in term pregnant women is a useful procedure for detecting funicular dystocia in relation to periodic accelerations.

Keywords

Periodic accelerations, funicular dystocia, intrapartum fetal monitoring.

INTRODUCCIÓN

Según la Organización Mundial de la Salud, en el año 2017 unos 2,5 millones de niños murieron en su primer mes de vida; aproximadamente 7,000 recién nacidos cada día, 1 millón en el primer día de vida y cerca de 1 millón en los días siguientes. Las defunciones en los primeros días de vida se deben a trastornos y enfermedades asociadas a la falta de atención de calidad durante el parto, o de la atención por parte del personal cualificado y tratamiento inmediatamente después del parto y en los primeros días de vida (1).

En el Perú, se notifican al sistema de vigilancia perinatal un promedio anual de 3,000 defunciones fetales y 3,100 defunciones neonatales de 8 Diresas: DIRIS Lima centro, La libertad, Cusco, Loreto, Callao, Diris Lima Norte, Piura y Junín. De estas muertes fetales el 86% se presentó antes del parto y el 13% durante el parto. El 19% de las muertes fetales se produjo por hipoxia fetal intrauterina, el 9.08% por complicaciones de la placenta, cordón umbilical y de las membranas (2).

Una herramienta importante para disminuir estos indicadores y evaluar el bienestar del feto durante el embarazo, trabajo de parto y parto, es la cardiotocografía; que se debe realizar a partir de las 28 semanas a toda gestante con o sin complicaciones; sobre todo con sospecha de restricción de crecimiento intrauterino, preeclampsia, diabetes, prematuridad, antecedente de óbito fetal, distocia funicular, alteración de líquido amniótico (3). Siendo su principal objetivo el control, valoración, diagnóstico y pronóstico del feto y sus respuestas al ambiente, con el fin de descubrir precozmente el riesgo de hipoxia que nos permitan tomar

acciones correctivas oportunas para poder disminuir el daño neurológico, asfixia o muerte fetal.

La solicitud más frecuente de un trazado cardiotocográfico es la patología funicular que representa el 10-15% de la mortalidad perinatal y es observada mayormente en el parto, y es el circular de cordón uno de las alteraciones obstétricas más evidenciadas (37%), el cual se manifiesta por un resultado cardiotocográfico ominoso, hipoxia fetal (20-30% de los casos) y líquido amniótico meconial en el 10-20%, según la tensión del cordón (4). También se evidencian DIP III o variables, variabilidad alterada, espículas, taquicardia, bradicardia, aceleraciones periódicas (5).

La distocia funicular es una de las principales patologías que se asocia con la depresión neonatal. Se ha encontrado una asociación entre líquido meconial, test de apgar bajo y circulares de cordón ajustados (6). La identificación en el feto de circular de cordón durante el último trimestre del embarazo y al momento del trabajo del parto es de gran importancia, debido a la morbilidad y mortalidad perinatal con la que se asocia: anemia neonatal, expulsión de meconio, alteraciones metabólicas del equilibrio ácido-base, asfixia perinatal y muerte fetal (7). Hay que considerar que no siempre ocasiona alteraciones durante el embarazo o en el trabajo de parto, pero en algunos casos las contracciones uterinas pueden ocasionar compresión de los vasos del cordón umbilical, lo cual generaría disminución en la frecuencia cardíaca fetal, que persisten hasta que las contracciones cesen, por eso es importante una vigilancia estricta mediante el monitoreo fetal continuo (4).

Las aceleraciones periódicas también están relacionadas a las distocias funiculares, que se manifiesta con el incremento de la frecuencia cardíaca fetal (FCF) en relación con las contracciones uterinas y es de muy mal pronóstico para la vida del feto. Su mecanismo no está absolutamente comprobado, pero se puede producir por una compresión de la vena umbilical el cual produce una disminución del débito cardíaco e hipotensión fetal y estimulación de los baroreceptores; un efecto cronotrópico por menor aporte de la Vena cava inferior fetal y aceleración mientras dure la compresión (8).

Los registros cardiotocográficos en una gestante en trabajo de parto se determinan de acuerdo a la nueva clasificación NICHD del 2008. En aceleraciones periódicas con una compresión leve de cordón, pueden tener elevaciones transitorias por encima de la línea de base en relación con las contracciones uterinas, una línea de base normal entre 110 a 160 lpm, variabilidad de 6 a 25 lpm. Pero cuando la línea de base disminuye a menos de 110 lpm y la variabilidad disminuye a menos de 6 lpm nos indica que se requiere una mayor evaluación para determinar la condición fetal (8).

En teoría, "si el circular está muy ajustado y persiste durante un largo período de tiempo, puede acompañarse de compresión de los vasos del cordón umbilical lo que ocasionaría, sobre todo durante el trabajo de parto, dificultad en los intercambios de gases materno fetales con la consiguiente posibilidad de hipoxia, hipercapnia y acidosis. Esta última puede ser mixta (68%) o respiratoria (23%), lo cual se podría corregir rápidamente con la inmediata ventilación del recién nacido. Aquellos que consideran es factor de riesgo para hipoxia perinatal abogan por la

realización electiva de la operación cesárea cuando se ha reportado por ecografía reciente del tercer trimestre la presencia de circular(es) de cordón en nuca fetal, sin embargo, se requiere evaluar la evidencia que soporta este manejo (9).

CAPITULO I

DESCRIPCIÓN DEL CASO CLÍNICO

A) DATOS SOCIODEMOGRÁFICOS

Filiación:

Historia Clínica: 55146

Fecha de atención: 19 de noviembre del 2019

Lugar de atención: Centro Materno Infantil Juan Pablo II VES.

Apellidos y Nombres: P.M.S

Edad: 28 años

Estado Civil: Conviviente

Ocupación Ama de casa

Domicilio: Villa el Salvador

B) ATENCIÓN OBSTÉTRICA EN EMERGENCIA

Fecha: 19/11/19

Hora de atención: 10:15 horas

MOTIVO DE ATENCIÓN:

Paciente acude por presentar contracciones uterinas esporádicas.

Fecha de ultima menstruación (FUM): 02/02/2019 dudas.

Fecha probable de parto (FPP): 18/11/2019

Edad Gestacional (EG): 40 semanas por ecografía

ANTECEDENTES OBSTÉTRICOS:

- Formula Obstétrica: G2P0010
G1: No consigna
G2: Actual de 40.1/7 semanas por ecografía del I trimestre.
- Periodo intergenésico: hace 5 años
- Atención Prenatal: según Historia clínica registra 10 controles prenatales

ANTECEDENTES PATOLÓGICOS:

a) Antecedentes personales patológicos: artritis, anemia crónica.

EXAMEN FÍSICO GENERAL:

Funciones vitales: Temperatura 36.5 °C. Presión arterial: 110/60 mmHg. Pulso: 86 por minuto. Frecuencia respiratoria 20 por minuto. Estado general bueno y sensorio conservado. Aparato cardiovascular, respiratorio y urinario normales. Extremidades sin edemas. Reflejos ++.

Peso: 55 Kg. Talla: 144 cm. IMC= No consigna

EXAMEN OBSTÉTRICO:

Altura uterina: 33 cm. Latido cardiaco fetal: 140 lpm. Dinámica uterina: no registra. Feto único: en situación longitudinal, presentación cefálica. Ponderado fetal: no registra.

Al tacto vaginal: dilatación: 1 cm, incorporación: 70%, altura de presentación: -3, variedad de presentación: no registra, membranas ovulares: integra, pelvimetría clínica: no consigna.

IMPRESIÓN DIAGNÓSTICA:

1. Gestante de 40 semanas por ecografía
2. Pródromos de trabajo de parto.

PLAN DE TRABAJO: No consigna

INDICACIONES TERAPEÚTICAS:

Reevaluación según dinámica uterina.

REEVALUACIÓN Y SEGUIMIENTO DE EMERGENCIA:

Fecha: 19/11/2019 Hora de atención: 14:05 horas

Signos vitales: Presión arterial 100/60 mmHg. Pulso: 76 latidos por minuto.

EXAMEN OBSTÉTRICO:

Abdomen: Latido cardiaco fetal: 140 lpm. Feto en presentación cefálica.

Tacto vaginal: dilatación: 1 cm, incorporación: 80%, altura de presentación:

-3, membranas: integras.

DIAGNÓSTICO:

1. Gestante 40 semanas
2. Pródromos de trabajo de parto.

PLAN DE TRABAJO: no refiere

Fecha: 19/11/2019 Hora de atención: 16:45 horas

Signos vitales: Presión arterial 100/60 mmHg. Pulso: 80 latidos por minuto.

EXAMEN OBSTÉTRICO:

Abdomen: Latido cardiaco fetal: 142 lpm. Feto: presentación cefálica.

Movimientos fetales presentes.

Tacto vaginal: dilatación: 4 cm, incorporación: 90%, altura de presentación:

-3, membranas: integras.

DIAGNÓSTICO:

1. Gestante 40 semanas
2. Fase latente labor de parto.

PLAN DE TRABAJO: hospitalización.

C) ATENCIÓN OBSTÉTRICA EN HOSPITALIZACIÓN

Fecha: 19/11/19 Hora de atención: 17:00 horas

MOTIVO DE ATENCIÓN:

Paciente acude por presentar contracciones uterinas frecuentes.

Fecha de ultima menstruación (FUM): 02/02/2019

Fecha probable de parto (FPP): 09/11/2019

Edad Gestacional (EG): 40.1/7 semanas por ecografía

ANTECEDENTES OBSTÉTRICOS:

- Formula Obstétrica: G2P0010

G1: Aborto espontaneo sin hospitalización 2014.

G2: Actual de 40.1/7 semanas por ecografía del I trimestre.

- Periodo intergenésico: no consigna
- Atención Prenatal: según Historia clínica registra 10 controles prenatales realizados en otro centro de salud (Anexo Nro 1).

ANTECEDENTES PATOLÓGICOS:

a) Antecedentes familiares: embarazo múltiple (madre) e insuficiencia renal crónica (hermana fallecida).

b) Antecedentes personales patológicos: artritis juvenil 2017.

EXAMEN FÍSICO GENERAL:

Funciones vitales: Temperatura 36.6 °C. Presión arterial: 110/70 mmHg. Pulso: 82 por minuto. Frecuencia respiratoria 18 por minuto. Estado general regular y sensorio conservado. Aparato cardiovascular, respiratorio y urinario normales. Extremidades sin edemas.

Peso: 55 Kg. Talla: 144 cm. IMC: No consigna

EXAMEN OBSTÉTRICO:

Altura uterina: 33 cm. Latido cardiaco fetal: 142 lpm. Dinámica uterina: 2 contracciones uterinas en 10 minutos con 25 segundos de duración. Feto único: en situación longitudinal, presentación cefálica, posición izquierda. Ponderado fetal: 3300 ± 100 g.

Al tacto vaginal: dilatación: 4 cm, incorporación: 90%, altura de presentación: -3, variedad de presentación: occipito iliaca izquierda posterior, membranas ovulares: integras, pelvimetría clínica: estrechos superior, medio e inferior adecuados.

IMPRESIÓN DIAGNÓSTICA:

1. Segundigesta nulípara de 40.1/7 semanas por ecografía
2. Fase activa de trabajo de parto.
3. Anemia crónica.

PLAN DE TRABAJO:

- a). Control Obstétrico: Dinámica uterina, latidos cardiacos fetales y tacto vaginal.

INDICACIONES TERAPEÚTICAS:

1. Colocación de Cloruro de Sodio al 9%.

EVOLUCIÓN MÉDICA.

Fecha: 19/11/2019 Hora: 20:00 horas

Funciones vitales: Temperatura 37 °C. Presión arterial: 120/70 mmHg.
Pulso: 80 por minuto. Frecuencia respiratoria 18 por minuto.

EXAMEN OBSTÉTRICO:

Altura uterina: 35 cm. Latido cardiaco fetal: 140 lpm. Dinámica uterina: 3 contracciones uterinas en 10 minutos con 20 segundos de duración y de intensidad ++++. Feto único: en situación longitudinal, presentación cefálica, posición derecha.

Al tacto vaginal: dilatación: 5 cm, incorporación: 90%, altura de presentación: -2, variedad de presentación: occipito iliaca derecha posterior, membranas ovulares: integras, pelvimetría clínica: pelvis ginecoide.

IMPRESIÓN DIAGNÓSTICA:

1. Segundigesta nulípara de 40 semanas
2. Fase activa de trabajo de parto.

PLAN DE TRABAJO:

- a) Parto vaginal
- b) Monitoreo Intra Parto

INDICACIONES TERAPEÚTICAS:

1. Colocación de Cloruro de Sodio al 9%.
2. 5 UI oxitocina a 10 gotas por minuto.

3. Dextrosa 33 % 1 ampolla vía endovenosa
4. Dimenhidrinato 50 mg vía endovenosa
5. Hioscina 20 mg vía endovenosa

CARDIOTOCOGRAFÍA FETAL

Equipo Bistol, velocidad de registro 3 cm/1min. Monitoreo electrónico fetal intraparto.

Fecha: 19/11/2019 Hora inicio según registro: 20:55 pm a 22:15 pm.

No hubo informe cardiotocográfico intraparto ya que no existe los formatos para resultados, solo se le informa al ginecólogo del trazado a las 21:00 horas que los latidos cardiacos son irregulares de 90 a 130 lpm.

(VER ANEXO 5: trazados 1). Hora de inicio 20:55 a 21:05 horas. En este registro no se consigna el nombre de la paciente, la edad, el número de gestaciones y partos y motivo del registro cardiotocográfico. La línea de base es de 90 lpm, presencia de aceleraciones, pero no se puede determinar qué tipo son, porque no hay registro de las contracciones uterinas.

En el trazado 2 y 3: hora de inicio: 21:38 horas. Inicia el registro con una línea de base de 150 lpm que va disminuyendo hasta llegar a 130 lpm en un periodo de 10 minutos, luego desciende de 120 a 110 lpm por los siguientes 10 minutos; presenta una variabilidad de 7 lpm, se presentaron 4 contracciones en 10 minutos con presencia de aceleraciones periódicas y movimientos fetales. Falta registro de cambio de posición y administración de oxitocina.

Trazado nro 4: al inicio del trazado hay una pérdida de foco de la FCF, con una línea de base de 100 lpm, variabilidad de 9 lpm, 4 contracciones uterinas en 10 minutos con presencia de aceleraciones periódicas y movimientos fetales. Culmina el trazado a las 22:15 horas.

Este trazado tomado durante el trabajo de parto se encuentra en la Categoría II de la clasificación de NICHD por la bradicardia que se presenta, por la línea de base inestable y por la presencia de aceleraciones periódicas en relación a las contracciones uterinas; con signos sugestivos de compresión de cordón donde se requiere mayor evaluación para determinar la condición del feto.

ATENCIÓN EN SALA DE PARTOS

Fecha: 19/11/2019 Parto vaginal hora: 22:33 horas

Hallazgos:

Recién nacido vivo. Sexo masculino. Apgar 9 al minuto y 9 a los 5 minutos.
Peso 3375 g. Talla: 50 cm.

Placenta: normal, fúndica.

Líquido amniótico claro, cantidad normal y no mal olor. Meconio terminal.

Según reporte de enfermería: líquido meconial fluido y meconio terminal.

Edad gestacional del recién nacido por Capurro: 40 semanas.

Circular ajustado al cuello.

HOSPITALIZACIÓN

Fecha: 20/11/2019

Recién nacido glucosa:

A las 4 horas: cianosis distal leve. Glucosa 21 mg/dl

A las 8 horas se estabiliza leche artificial. Glucosa 46 mg/dl

CAPITULO II

JUSTIFICACIÓN DE LA INVESTIGACIÓN

El presente caso clínico se eligió con la finalidad de brindar un aporte trascendente a la comunidad científica en Obstetricia, pues las distocias funiculares son las más frecuentes, por la cual se solicita un trazado cardiotocográfico y son una de las causas de morbilidad Perinatal. Teniendo en cuenta que el parámetro de desaceleraciones variables ya se define como un diagnóstico presuntivo para distocia funicular también existiría asociación entre las aceleraciones periódicas y la compresión de cordón por distocia funicular, cuyo mecanismo todavía está en estudio; pero el cual podría tener muy mal pronóstico fetal.

Mediante el análisis del presente caso se pretende investigar los resultados de la cardiotocografía externa (aceleraciones periódicas) en relación a distocia funicular, considerando que existen pocos estudios previos sobre dicha patología, este trabajo servirá de base para realizar trabajos de investigación y establecer a futuro protocolos de atención sobre este tipo de trazados beneficiando a la elaboración de las guías clínicas de monitoreo fetal. La identificación en el feto de circular de cordón durante el último trimestre del embarazo y al momento del trabajo del parto es de gran importancia, debido a la morbilidad y mortalidad perinatal con la que se asocia: anemia neonatal, expulsión de meconio, alteraciones metabólicas del equilibrio ácido-base, asfixia perinatal y muerte fetal (7).

Teniendo en cuenta que en el Establecimiento de Salud todavía no se realiza el monitoreo fetal de acuerdo a las normas establecidas, con el presente estudio se lograría demostrar la importancia de este procedimiento diagnóstico, mejorar su implementación y calidad de atención en beneficio de la salud Materna Perinatal.

CAPITULO III

ANTECEDENTES DE LA INVESTIGACIÓN

3.1 Antecedentes Nacionales

Manchego M reportó el caso clínico sobre “Aceleraciones periódicas en el Instituto Materno Perinatal en el año 2019”, que tuvo como objetivo relacionar las aceleraciones periódicas con la distocia funicular, la lectura del trazado cardiotocográfico y el manejo del caso. Fue una discusión de caso clínico donde se revisó la historia clínica en el servicio de Medicina Fetal. Los principales resultados fueron: Test estresante Negativo Reactivo (9/10), línea de base de 140 a 150 lpm, variabilidad de 7 lpm, aceleraciones > de 5 en 30 minutos, movimientos fetales >5. No se detectó las aceleraciones periódicas y no se tomó en cuenta la disminución de los movimientos fetales, siendo su resultado reevaluado de Test estresante Negativo No Reactivo de 6/10, signos sugestivos de distocia funicular. Al

tercer día se produjo la muerte fetal, donde se evidencio el circular ajustado al cuello (10).

Moreno M, Vidaurre G en la investigación realizada en el año 2018, sobre “Resultados de la cardiotocografía en relación a distocia funicular, condiciones del recién nacido y tipo de parto en el hospital regional docente Las Mercedes de Chiclayo en el año 2016-2017, el objetivo del trabajo fue determinar la relación entre los resultados de la cardiotocografía y la presencia de distocia funicular, condiciones del recién nacido y el tipo de parto. Fue un estudio cuantitativo, no experimental, prospectivo, longitudinal, analítico. En los resultados se encontró la presencia de distocia funicular con línea de base normal, variabilidad silente (7,2%), aceleraciones no periódicas 61.5%, periódicas 0%, ausentes 38.5%, desaceleraciones variables (32.8%), movimientos fetales únicos y múltiples (95.1%). El resultado del test no estresante reactivo fue 73%, no reactivo 22.7% y patológico 4% y el test estresante positivo no reactivo 17% y el 14.9% sospechoso. Lo más frecuente fue líquido amniótico claro, circular simple de cordón, rechazable y ubicado en el cuello del recién nacido. El parto fue por cesárea (49.2%) y vaginal (50.8%), apgar 7 a 10 (93%) de 4-6 (5%) y de 1-3 el 2%, liquido claro en un 68.9%, verde fluido 18% y meconial 13.1%. Se concluyó que el 62.3% de los test no estresantes presentaron distocia funicular ($p < 0,05$) y en el test estresante el 39.6% no se encontró (11).

Panduro E en su estudio realizado en el año 2018, titulado “Sensibilidad y especificidad del monitoreo electrónico fetal intraparto como prueba diagnóstica de distocia funicular en gestantes a término en el Hospital San Juan de Lurigancho en el año 2016”, fue un estudio de tipo observacional, descriptivo, correlacional, transversal y prospectivo. La muestra fue de 65 gestantes de los cuales 34 tuvieron circular de cordón al momento del parto. Dentro de los resultados encontrados se encontró que, de los fetos con circular de cordón, 12 (18.4%) de ellos tuvieron signos sugestivos de distocia funicular, 15.4% de los neonatos tuvieron depresión al minuto del apgar, el 83.3% presentaron aceleraciones ondas lambda y 16% ondas elípticas y el 66.6 % desaceleraciones variables, el 73% terminó en parto vaginal (12).

Castillo C, Jinchuña G en el trabajo académico realizado en el año 2018 sobre “Eficacia del monitoreo electrónico fetal en el diagnóstico de distocia funicular en gestante a término en el Hospital nivel III-2 de Lima”. El objetivo de dicho estudio fue determinar la eficacia del monitoreo electrónico fetal en el diagnóstico de distocia funicular. Fue un estudio de caso tipo observacional, descriptivo, retrospectivo de revisión sistemática de historia clínica de una gestante a término con test estresante positivo reactivo con signos sugestivos a circular de cordón. Sus principales resultados fueron: gestante de 31 años de edad que acude por disminución de movimientos fetales con diagnóstico de multigesta de 41.5/7 semanas por fecha de última menstruación a descartar insuficiencia placentaria. Por ecografía

doppler se evidencia circular de cordón simple al cuello fetal. En el trazado cardiotocográfico se aprecia línea de basal de frecuencia cardíaca fetal en 138 lpm, variabilidad disminuida en rango de 5-9, aceleraciones 1-4 esporádicas, desaceleraciones variables menor al 40% y más de 5 movimientos fetales absteniéndose el valor de Fisher de 7/10 sugestivos de compresión funicular. El parto fue por cesárea obteniéndose un recién nacido vivo de sexo masculino, apgar 8 al minuto y 9 a los 5 minutos, con peso de 3598 gr, presencia de circular de cordón simple al cuello y 40 semanas de edad gestacional por Capurro. Se concluyó que el monitoreo electrónico fetal es un procedimiento útil para la detección de distocia funicular en gestante a término (13).

Moreno S, Tolentino I en la investigación realizada en el año 2017 sobre “Hallazgos cardiotocográficos de sufrimiento fetal agudo en relación a los resultados neonatales, Hospital Victor Ramos Guardia, Huaraz, 2014-2015”, el objetivo de dicho estudio fue determinar la relación entre los patrones de un registro cardiotocográficos en el sufrimiento fetal y los resultados neonatales. El estudio fue retrospectivo, transversal, correlacional, con una muestra de 128 gestantes con cardiotocografía fetal. Dentro de los resultados encontrados: el 64.8% tuvieron trazados categoría II (dudoso), 24.2% categoría III y 10.9% categoría I. El 86% de recién nacidos fueron deprimidos moderados, el 18.8% deprimidos severos, al minuto de nacer. El 71.1% tuvieron liquido meconial fluido, el 18.8% liquido meconial espeso y el 10.2% de color claro. Se concluyó que los hallazgos cardiotocográficos

del sufrimiento fetal agudo tienen una relación estadísticamente significativa con los resultados neonatales (14).

Dextre T en su estudio sobre la “Capacidad predictiva del test estresante para el diagnóstico de la compresión funicular”. Unidad de Bienestar fetal del Instituto Materno Perinatal en el año 2015, cuyo objetivo fue determinar la capacidad predictiva del test estresante con el diagnóstico de distocia funicular. Fue un estudio de tipo observacional, retrospectivo, correlacional. Con una muestra de 254 test estresantes con signos sugestivos de compresión funicular y 145 sin signos. Los resultados encontrados fueron de 50 casos con signos sugestivos de compresión funicular al fin del parto culminaron con compresión funicular y el 33% no culminó con este diagnóstico ($p=0.004$). La edad promedio de las gestantes en un 80.7% fue de 18 a 34 años, 57.4% nulíparas. En los hallazgos cardiotocográficos se encontró una línea de base normal en un 95.2%, Variabilidad entre 6-25 lpm en un 77.2% y un 22.8% Variabilidad disminuida < 5 lpm. Aceleraciones presentes 53.8% con signos sugestivos de compresión funicular, el 100% de desaceleraciones variables. El tipo de parto fue de 52.4% vaginal, el 94.5% con apgar >7 al minuto y 98.6% con apgar $>$ o igual a 7. Se evidenció presencia de circular en 24.8%, simple 21.4%, doble 2.8% con signos sugestivos de compresión funicular. Se concluyó que la frecuencia de compresión funicular fue del 19% con signos de compresión funicular al término del parto, que el test estresante con signos sugestivos de

compresión funicular se relaciona significativamente con el diagnóstico de compresión funicular (15)

3.2 Antecedentes Internacionales

Sánchez L en su trabajo de investigación “Correlación Obstétrica Cardiotocográfica intraparto para cesárea de emergencia; Resultante Neonatal” que se realizó en el Hospital de la mujer Alfredo G. Paulson de Guayaquil-Ecuador en el año 2019. Con una muestra de 313 gestantes con registro cardiotográfico alterado, tipo de investigación: analítico-correlacional, retrospectivo de corte transversal. Cuyo objetivo fue determinar la correlación entre los resultados cardiotocográficos intraparto como indicador de cesáreas de emergencia y su resultado neonatal. Sus resultados más importantes: se observó bradicardia en un 53.7% y taquicardia fetal en 20.1% de los casos. Se observaron desaceleraciones tipo DIP I en 17.3 %, DIP II 59.1 y DIP III 23.6%; así como ausencia de variabilidad en el 1%, < de 5 lpm en 70%, de 6 a 25 lpm en el 19.2% y > de 25 lpm en 9.9%. La ausencia de aceleraciones estuvo presente en 12.1%. Llegando a la conclusión de que el registro cardiotocográfico tiene una adecuada capacidad para detectar productos con compromiso del bienestar fetal y por tanto es un indicador confiable para indicación de parto por cesárea (16).

Carter B, Chu S, Thompson Z, Tuuli G, Macones A, & Cahill G en el trabajo de investigación “Interpretación de los trazados de frecuencia cardíaca fetal de categoría II: ¿importa el meconio?” del año 2019, fue un estudio observacional que se realizó entre las primeras 5000 mujeres inscritas en un estudio de cohorte prospectivo de más de 8000 mujeres. El objetivo fue examinar la relación entre la EFM intraparto y los resultados perinatales. La Oficina de Protección de Investigación Humana de la Universidad de Washington en St. Louis aprobó el estudio. Los resultados de registros cardiotocográficos Categoría II antes del parto fueron: aceleraciones en 13%, taquicardia 27.4%, variabilidad moderada 60.7%, desaceleraciones < del 50% (57.1%). Las conclusiones a las que llegaron fue que la presencia de meconio se asocia con un mayor riesgo de morbilidad neonatal en mujeres con patrón de FCF de categoría II. Este factor clínico puede ayudar a los profesionales de la salud a manejar los patrones de FCF de categoría II en el trabajo de parto (17).

Guirrerri A, Giallombardo V, Pipari a, Lo Balbo G, Lo Dico G en la investigación realizada en el año 2018, sobre “Distocias funiculares y sus resultados perinatales”, su objetivo fue determinar la prevalencia de distocias funiculares en el parto, y sus resultados perinatales. Estudio retrospectivo con una población total de 3186 gestantes atendidas en la Unidad de Gineco-obstetricia del Hospital «Paolo Giaccone» de Italia. En sus resultados se diagnosticó patología funicular a 280 gestantes (8.7%), de las cuales 153 (55%) fueron nulíparas y 127 (45%) eran multíparas. Se

observó circular de cordón al cuello en 233 casos (83.2%). En 182 casos (65%) no hubo alteración en la cardiotocografía; en 63 casos (22%) hubo variabilidad saltatoria, en 33 casos (12%) se observó desaceleraciones variables; en 2 casos (0.7%) se detectó bradicardia fetal (18).

Calveiro M en su estudio realizado en el año 2017, sobre “Frecuencia de registros cardiotocográficos sugerentes de pérdida de bienestar fetal y su relación con los resultados perinatales en el hospital de tercer nivel Vall d’Hebron”, tuvo como objetivo determinar la frecuencia de trazados cardiotocográficos sugerentes a pérdida de bienestar fetal (categoría II, III) durante el trabajo de parto y analizar con los resultados neonatales adversos. Fue un estudio observacional de cohorte, prospectiva. Se analizaron 379 gestantes con feto único, mayor de 35 semanas durante el trabajo de parto. En los resultados encontrados la mediana de semanas de gestación 39, primigestas 35.4%, 31% presentaban distocias, el tiempo de duración de trabajo de parto promedio fue de 385 minutos, terminaron en parto eutócico 74.1%, cesárea 11.9%, presencia de líquido meconial en 20.6%, presencia de circular de cordón 34.3%, la media del peso fetal 3269 gr, neonatos que necesitaron reanimación 11.9% y distrés respiratorio 8.7%. La frecuencia de eventos adversos neonatales fue de 16.3% apgar <7 al minuto 4.7% y a los 5 minutos de 0.8%. Concluye que en el parto la categoría II estuvo presente en 41.67% y que en las 2 últimas horas aumento a 60.83%, demostrando la asociación entre el tiempo de

permanencia en esta categoría y los resultados neonatales adversos a corto plazo (19).

Chango P, Velos A en su estudio del “Valor predictivo del monitoreo fetal anteparto para determinar complicaciones del neonato al nacimiento en mujeres embarazadas entre 18-35 años en la Unidad Metropolitana De Salud Sur” de Ecuador, este estudio tuvo como objetivo demostrar que el monitoreo fetal electrónico anteparto no estresante realizado a partir 37 semanas permite diagnosticar el compromiso de bienestar fetal y evitar futuras complicaciones al nacimiento. Fue un estudio de casos y controles, con una población de 251 mujeres de entre los 18 y 35 años. Llegaron a la conclusión que las aceleraciones presentes en los casos fueron de 49,4% y en los controles fue de 59,01%. Las desaceleraciones que se obtuvo en los casos fue prolongada en 1,58%, tardías 12,6% y variables en un 41,2%. Mientras que en los controles la prolongada fue de 0,53%, tardías de 6,91% y variables de 36,1%. Además, los controles presentaron desaceleraciones precoces en un 1,60% y los movimientos fetales estuvieron ausentes en los casos 26.9% y en los controles 4.79% (20).

CAPITULO IV

DISCUSIÓN

El presente caso clínico es de una segundigesta nulípara que ingresa por emergencia ginecoobstétrica en fase latente de trabajo de parto, no se realiza ecografía de control, tampoco una cardiotocografía fetal. Luego de 7 horas ingresa a Centro Obstétrico en fase activa de labor de parto donde según el partograma luego de 3 a 4 horas descienden los latidos cardiacos fetales hasta 120 lpm y en los en los registros del Monitoreo electrónico Intraparto indicado por el Gineco obstetra hasta 90 lpm. Luego de haberse recuperado la frecuencia cardiaca fetal, se indica la acentuación y se realiza la rotura de membranas con líquido amniótico claro escaso. La obstetra del servicio realiza el monitoreo intraparto y sólo da aviso de la bradicardia fetal no así de las aceleraciones periódicas porque fue determinada como reactividad fetal. Se puede determinar por las características del trazado, de acuerdo a la clasificación de NICHD como Categoría II con signos sugestivos de distocia funicular (circular de cordón).

El parto fue vaginal después de 5 horas y 33 minutos de haber ingresado a Centro obstétrico, con un recién nacido con puntuación de apgar de 9/9, liquido meconial fluido y meconio terminal, circular ajustado al cuello, cianosis distal, sexo masculino con 3375 gr. de 40 semanas por Capurro.

En este caso clínico las características del trazado cardiotocográfico fueron: Línea de base inestable con bradicardia fetal en algunas ventanas del

registro, como en el estudio de Guirrerri A y col (18), Sánchez L (53.7 %) (16).

Las aceleraciones periódicas fueron reportadas como reactividad fetal como en el caso clínico por Manchego M (10); en otros trabajos académico es considerado como aceleraciones esporádicas (13), otros solamente lo determinan como aceleraciones con signos sugestivos de distocia funicular 53.8% (15) o como aceleraciones presentes en un 49.4 % (20) (17). Se evidencia que no hay uniformidad para determinar la presencia de aceleraciones periódicas en un registro y detectar precozmente una distocia funicular.

En cuanto a la variabilidad fue moderada como en los estudios de Dextre T en 77.2%, con 19.2% en el trabajo de Sanchez T (16), 60.7% (17); este patrón puede indicar la variación de la categoría, lo que podría comprometer el bienestar fetal y la culminación del parto por cesárea.

La presencia de circular de cordón fue ajustado en este caso, como en el trabajo de Manchego M. (2019), en otros estudios se presentan casos de circular al cuello como en Calveiro M con 34.3% (19) y 24.8% (15). De acuerdo a los estudios revisados habría una relación entre la tensión del cordón, el tiempo del trabajo de parto que podrían ocasionar hipoxia, hipercapnia, acidosis y muerte fetal (9).

En este caso el parto fue vaginal, en el estudio de Moreno M, Vidaurre G el parto fue por cesárea (49.2%) y vaginal (50.8%), en otros trabajos; 52.4% vaginal (15), 74.1% parto vaginal y 11.9% por cesárea (19). En el trabajo académico de Castillo C, Jinchuña G terminó el parto por cesárea. Algunos

autores consideran como factor de riesgo para hipoxia perinatal cuando hay una ecografía del tercer trimestre con presencia de circular de cordón en nuca fetal, realizando la operación cesárea electiva; sin embargo, se requiere más evidencias de este manejo (9).

Se presentó líquido claro al inicio del trabajo del parto, en el expulsivo se evidenció líquido meconial fluido, como en el estudio de Moreno S, Tolentino I con un 71.1 % (15), presencia de líquido meconial en 20.6 % (19), en el trabajo de Moreno M, Vidaurre G lo más frecuente fue líquido amniótico claro. Algunos trabajos de investigación encontraron asociación entre líquido meconial, test de apgar bajo y circulares de cordón ceñidos (6).

En el recién nacido el apgar fue de 9 al minuto y 9 a los 5 minutos con cianosis distal, en diversas publicaciones se encuentran resultados similares como el trabajo de Castillo C, Jinchuña G. en otros trabajos se encuentra el 93% con apgar de 7 al minuto a 10 a los 5 minutos (11), con apgar > a 7 al minuto en un 95.2% (15), 83.7% (19). Solo en un caso publicado por Manchego M (10) se produjo muerte fetal. En un estudio de investigación se concluyó que la presencia de meconio se asocia con un mayor riesgo de morbilidad neonatal con mujeres con patrón de FCF de categoría II (17).

De acuerdo al National Institute of Child Health and Human Development (NICHD) este trazado se encontraría en la categoría II que también se presenta en un 64.8% en el trabajo de Moreno S. Tolentino I. (2017). En el estudio de Calveiro M la categoría II estuvo presente en 41.67% y

aumentando a 60.83 % después de 2 horas, demostrando la asociación entre el tiempo de permanencia en esta categoría y los resultados neonatales adversos (19).

Mediante el trazado cardiotocográfico se puede detectar precozmente una distocia funicular, en este caso las aceleraciones periódicas; que puede producir un trastorno del flujo sanguíneo de los vasos umbilicales que puede ocasionar hipoxia, hipercapnia, acidosis y hasta la muerte fetal.

CAPITULO V

CONCLUSIONES Y RECOMENDACIONES

5.1 CONCLUSIONES

1. Los equipos cardiotocográficos no son utilizados adecuadamente de acuerdo a lo establecido por el Ministerio de Salud.
2. La inadecuada interpretación cardiotocografía para la vigilancia fetal durante el intraparto puede ocasionar sufrimiento y muerte fetal.
3. Podría existir asociación entre las aceleraciones periódicas y las distocias funiculares (circular de cordón).
4. El tipo de distocia funicular puede determinar los resultados perinatales.

5.2 RECOMENDACIONES

1. Implementar la Cardiotocografía fetal de acuerdo a los establecido por el Ministerio de Salud, como parte del protocolo de la atención obstétrica en el CMI Juan Pablo II de Villa el Salvador.
2. Promover la capacitación y actualización en la Cardiotocografía fetal a los profesionales obstetras que atienden tanto en consulta externa, emergencia gineco obstétrica y hospitalización.
3. Promover la investigación científica en los profesionales Obstetras en monitoreo fetal.
4. Interpretar adecuadamente los registros cardiotocográficos para evitar hipoxia, asfixia, daños neurológicos y muerte fetal.

REFERENCIAS BIBLIOGRÁFICAS

1. Organización Mundial de la Salud. 2019. Reducir la mortalidad de los recién nacidos. Disponible en: <https://www.who.int/es/news-room/fact-sheets/detail/newborns-reducing-mortality>.
2. Ministerio de Salud. Boletín epidemiológico del Perú. Volumen 28 - SE 14. Semana epidemiológica (del 31 de marzo al 06 de abril). 2019. p 348-356. <http://www.dge.gob.pe/portal/docs/vigilancia/boletines/2019/14.pdf>
3. Navarro A. Manual de Monitoreo Fetal. Lima: Instituto Materno Perinatal; 2019.
4. Schwarcz R, Fescina R, Duverges C. Obstetricia. 7ª. Ed. El Ateneo 2016.
5. Zapata Y, Zurita N. Valor predictivo del monitoreo electrónico fetal en el diagnóstico de distocia funicular en el I.M.P marzo-mayo del 2002. (tesis). Lima, Perú: Universidad Nacional Mayor de San Marcos. EAP de Obstetricia; 2002. Disponible: https://sisbib.unmsm.edu.pe/BibVirtualData/Tesis/Salud/Zapata_Z_M/t_completo.pdf
6. Heinichen M. Distocias funiculares y sus resultados perinatales. Hospital Materno Infantil Nro. 5 "San Pablo". Ginecología y Obstetricia. Sociedad Paraguaya de Ginecología y Obstetricia. (Paraguay); 2015. Disponible en [URI:http://www.spgo.org.py/archivos/13_noti_archivo1_Revista2015-Febrero.pdf](http://www.spgo.org.py/archivos/13_noti_archivo1_Revista2015-Febrero.pdf).

7. Palacios M. Validación del ultrasonido como prueba diagnóstica para circular de cordón durante el trabajo de parto. Rev Ginecol Obstet 2002; 48(3) Disponible:
https://sisbib.unmsm.edu.pe/bvrevistas/ginecologia/vol_48n3_2002/val_ultra.htm
8. Huamán J. Monitoreo Electrónico Fetal Cardiotocografía. Lima. 2010
9. Garfias D. Circular de cordón y el Apgar en el recién nacido en el hospital Carlos Lanfranco la Hoz. Julio – diciembre 2015. (tesis). Lima, Perú: Universidad San Martín de Porres. Facultad de Obstetricia y Enfermería; 2016. Disponible en:
http://repositorio.usmp.edu.pe/bitstream/handle/usmp/2369/garfias_dpdpf?sequence=1&isAllowed=y
10. Manchego M. Aceleraciones periódicas y distocia funicular. (Caso Clínico). Lima, Perú. Instituto Materno Perinatal; 2019.
11. Moreno M, Vidaurre G. Resultados de la cardiotocografía en relación a distocia funicular, condiciones en el recién nacido y tipo de parto en el Hospital Regional Docente “Las Mercedes” de Chiclayo en el año 2016-2017. (Tesis). Lima-Perú: Universidad Norbert Wiener; 2018:76 pp.
12. Panduro E. Sensibilidad y especificidad del monitoreo electrónico fetal intraparto como prueba diagnóstica de distocia funicular en gestantes a término atendidas en el Hospital San Juan de Lurigancho en el año 2016. (Trabajo académico). Lima, Perú: Universidad San Martín de Porres; 2018: 56 pp.

13. Castillo E, Jinchuña G. Eficacia del monitoreo fetal en el diagnóstico de distocia funicular en gestante a término. (Trabajo académico). Lima, Perú: Universidad Privada Norbert Wiener; 2019.
14. Moreno S, Tolentino I. Hallazgos cardiotocográficos del sufrimiento fetal agudo en relación a los resultados neonatales, Hospital Víctor Ramos Guardia, Huaraz, 2014-2015. (Tesis). Huaraz, Perú: Universidad Nacional Santiago Antúnez de Mayolo; 2017:94 pp.
15. Dextre T. Capacidad predictiva del test estresante para el diagnóstico de compresión funicular. Unidad de medicina fetal del Instituto Materno Perinatal, mayo-julio del 2015. (Tesis). Lima, Perú: Universidad Nacional Mayor de San Marcos; 2016.

Disponible:
https://cybertesis.unmsm.edu.pe/bitstream/handle/20.500.12672/5186/Dextre_ht.pdf?sequence=1&isAllowed=y
16. Sánchez L. Correlación Obstétrica Cardiotocográfica Intraparto como indicador para Cesárea de emergencia, resultante neonatal, septiembre 2016-diciembre 2018. (Tesis). Guayaquil, Ecuador: Universidad de Guayaquil. 2019:56pp. Disponible:
<http://repositorio.ug.edu.ec/bitstream/redug/46491/1/CD%20191%20SANCHEZ%20PULLA%2C%20LUIS%20PATRICIO.pdf>
17. Carter E, Chu Ch, Thompson Z, Tuuli M, Macones G, & Cahill G. Electronic Fetal Monitoring and Neonatal Outcomes when a Nuchal Cord Is Present at Delivery. Am J Perinatol. 2019. Thieme Medical Publishers 333 Seventh Avenue, Nueva York, NY 10001, EE. UU. doi:10.1055/s-0039-1679866

18. Guirrerri A, Giallombardo V, Pipari A, Lo Balbo G, Lo Dico G. Distocias funiculares y sus resultados perinatales. Unidad de Gineco Obstetricia del Hospital Paolo Giaccone, 2018. Italia.
19. Calveiro M. Frecuencia de registros cardiotocográficos sugerentes de pérdida de bienestar fetal y su relación con los resultados perinatales en un hospital de tercer nivel. Hospital Vall d'Hebron de Madrid 2013-2014. (Tesis Doctoral). España: Universidad Complutense de Madrid; 2017:281 pp. Disponible en:
<http://eprints.ucm.es/46300/1/T39554.pdf>.
20. Chango P, Velos A. Valor predictivo del monitoreo fetal anteparto para determinar complicaciones del neonato al nacimiento en mujeres embarazadas entre 18-35 años en la Unidad Metropolitana de Salud Sur de marzo-abril del 2014. [Tesis]. Quito, Ecuador: Pontificia Universidad Católica del Ecuador Facultad de Medicina.; 2014. Fecha de acceso 10 de junio del 2018. Disponible en: URI:
<http://repositorio.puce.edu.ec/handle/22000/7388>
21. Muñiz M. Estudios de los casos de investigación cualitativa. Facultad de Psicología, división de estudios de post grado, Universidad Autónoma de nuevo León. Disponible en:
https://psico.edu.uy/sites/default/files/cursos/1_estudios-de-caso-en-la-investigacion-cualitativa.pdf

22. Hernández R, Fernández C, Baptista P. Metodología de la Investigación (en línea). México: McGraw-Hill; 2014 6ta ed. (fecha de acceso 16 de marzo 2020). URL disponible en:
<https://www.uca.ac.cr/wp-content/uploads/2017/10/Investigacion.pdf>
23. Organización Panamericana de la Salud y Consejo de Organizaciones Internacionales de las Ciencias Médica. Pautas éticas internacionales para la investigación relacionada con la salud con seres humanos. Cuarta Edición. Ginebra: Consejo de Organizaciones Internacionales de las Ciencias Médicas (CIOMS); 2016. Disponible en:
https://cioms.ch/wp-content/uploads/2017/12/CIOMS-EthicalGuideline_SP_INTERIOR-FINAL.pdf
24. Ayres D, Spong C, Chandraharan E. FIGO Intrapartum Fetal Monitoring Expert Consensus Panel (2015). FIGO consensus guidelines on intrapartum fetal monitoring: Cardiotocography. Int J Gynaecol Obstet. 2015; 131(1):13–24. doi: [10.1016 / j.ijgo.2015.06.020](https://doi.org/10.1016/j.ijgo.2015.06.020).
25. Ito K. Resultados Perinatales en pacientes con distocia funicular atendidos en el Hospital Monge Medrano de Juliaca. 2019 (Tesis). Juliaca, Perú: Universidad Andina Néstor Cáceres Velásquez; 2019. Disponible:
http://repositorio.uancv.edu.pe/bitstream/handle/UANCV/4454/T036_73495_479_T.pdf?sequence=1&isAllowed=y
26. Elizalde J, Illicachi K. Monitoreo fetal electrónico patológico y su relación en la conducta obstétrica en cuanto a la vía de parto. Maternidad Matilde

Hidalgo de Prócel, 2017-2018. (Tesis). Ecuador: Universidad de Guayaquil;
2018:82pp.

[http://repositorio.ug.edu.ec/bitstream/redug/31724/1/CD%20446%20ELIZAL
DE%20ROBALINO%20JOSELYN%20YADIRA%3B%20ILLICACHI%20GU
ALLI%20KLEBER%20SAMUEL.pdf](http://repositorio.ug.edu.ec/bitstream/redug/31724/1/CD%20446%20ELIZAL
DE%20ROBALINO%20JOSELYN%20YADIRA%3B%20ILLICACHI%20GU
ALLI%20KLEBER%20SAMUEL.pdf)

ANEXOS

Anexos 1. Historia Clínica Perinatal

C.S.S.H.D. 18312 C.S.S.H.D. 677-6000
 No. HC 47137291

PERU Ministerio de Salud Usuario: 47137291 = significa ALERTA = requiere seguimiento continuo

Apellidos y nombres: PEREZ MACEDO SOFIA INDIRA
Establ.: SAN MARTIN DE PORRES Tipo Seguro: Seguro Código Atención Seguro:

DNI: 47137291 Ocupación: COMERCIANTE Edad: 28 años = 18 - 28

Dirección: SECTOR 3 GRUPO 21- MZ. O LOTE 10 Estudios: Primaria Secundaria Tercera Cuarta Quinta

Localidad: Lima Cod: Estado: Casado Viudo Soltero Divorciado Otro

Departament: Lima Provincia: Lima Padre: GILAZ, CORTIS Madre: BRUNO **Nombre:** JACKIE

Distrito: Villa El Salvador Teléfono: 917872306 Correo electrónico: FN: 21/03/19

Antecedentes Obstétricos

Gestaciones: 1 (1 Abortos) 0 (0 Vaginitas) 0 (0 Ruptura utero) 0 (0 Muerto 1ra Semana) 0 (0 Después 1ra semana)

Partos: 0 (0 Cesáreas) 0 (0 Nacidos muertos) 0 (0 Después 1ra semana)

RN mayor: 0 g

Gestación anterior Fecha: 01/06/2014

Terminación: Si se abortó: No Tipo de: Espontánea Inducida

Lactancia Materna: No lactar: 1-3 meses: 3-6 meses: 6 meses o más: No aplica:

Lugar del parto: EESS: Doméstico:

Antecedentes Familiares

Ninguno: Hipertensión Arterial: Diabetes: Embar. Múltiple:

Antecedentes Personales

Ninguno: Enferm. Congénitas: Epilepsia: Hipertensión arterial: Intolerancia: Hemorragia: Otros:

Vac. Previa

Polio: No: Hepatitis B: No: TBC Pulmonar: No: Fiebre tifoidea: No:

Poso y talla Peso habitual: 45.0 Talla: 144.0 IMC: 21.7

Antitética N. Dosis: Dosis: Previa:

Tipo de Sangre Grupo: A B AB O Rh: Rh(-) Rh(+)

Fecha Última Menstruación FUM: 02/02/2019 Duda: Si No EG (Ecografía): 5 0/7 Fecha: 18/03/2019 Fecha probable de parto: 18/11/2019

Hospitalización Hospitalización: Si No Fecha: Diagnósticos: CIE 10:

Emergencia Emergencia: Si No Fecha: Diagnósticos: CIE 10:

Violencia / género Ficha Tamizaje: Si No Violencia: Si No Fecha: 21/03/2019

Exámenes de laboratorio

Examen	Resultado	Fecha
Hemoglobina 1	123	30/3/19
Hemoglobina 2	10	27/6/19
Hemoglobina 3	10	27-9-19
Hemoglobina 4	10	28/10/19
Hemoglobina 5		
Hemoglobina Alta		
Glicemia 1	92	30-3-19
Glicemia 2	80	27-9-19
Tolerancia Glucosa		
VDL/R/PRP 1		
VDL/R/PRP 2		
FTA Abs		27-9-19
TPHA		
Prueba Ráp Sifis		
VIIH Prueba Ráp 1		21/03/19
VIIH Prueba Ráp 2		27-9-19
ELISA		

Examen Físico

Clinico: Sin Examen: Normal: Patológico:

Mamas: Sin Examen: Normal: Patológico:

Cuello uterino: Sin Examen: Normal: Patológico:

Pelvis: Sin Examen: Normal: Patológico:

Odont: Sin Examen: Normal: Patológico:

Exámenes de laboratorio (continuación)

Examen	Resultado	Fecha
Fluor. Western Blot		
HTLV I		
TORCH		
Gota Gruesa		
Malaria Prueba		
Fluor. Malaria		
Ex. Com. China		
Ex. Com. China 2		
Leucocitos		
Nitratos		
Litocultivos		
BK en Exputo		
Listeria		
Tamizaje Hepatitis B		
PAP		
IVA		
Colposcopia		

Handwritten notes: "Prácticas previas (colostreando 2012)", "4-6xc 30/3/19", "8-9xc 27-9-19", "21/03/19".

Anexo 2. Historia Clínica de atención de emergencia

18312

PERU Ministerio de Salud

DIRIS LIMA SUR - RISS VILLA EL SALVADOR

HOSPITAL MATERNO INFANTIL "JUAN PABLO II"
HISTORIA CLINICA DE EMERGENCIA - GINECOLOGIA Y OBSTETRICIA

FECHA: 19/11/19 HORA: 10:15 REGISTRO: 384-10 IPC: _____
 AP. y Nomb. Perez Nacado Sofia EDAD: 28 DNI: 42137291
 Domicilio: 3-21-0-10 Distrito: VRS Trabaja: No
 Fecha Nac: 2/10/91 Telf: _____ Acompañante: Mariya Julia Diaz

MOTIVO DE ATENCIÓN Emergencia Referida SÍ. SI No

Dolor Contracciones Mtd. Urinarias
 Sang. Vag. Fiebre Perdida LA
 Vómitos Convulsiones Cefalea
 Flujo Vag. Ausencia MLF Agresión
 Mareos Otros: Menstr. Otros: _____

FUR: 02.02.19 EG: 40 CPN: W

ANTECEDENTES NO SI
 Diabetes
 TBC pulmonar
 Hipertensión sistólica
 Gestación previa
 HIE
 Convulsiones
 Infertilidad
 Otros: Artritis

ENFERMEDAD ACTUAL: Apendic. x CU esporádico

EXAMEN GENERAL Normal Anormal

PA: 110/60 FR: 20 Estado Gral: Normal Anormal
 FC: 76 Peso: 55 Apto. C.V:
 T: 36.5 Talla: 1.44 Apto. Resp:
 Apto. Urinario:
 Extremidades: Edema: SE Reflejos: F ▲ Peso: _____

EXAMEN GINECOLOGICO Nor. Anor. GE y BUS Nor. Anor. Cuello: _____
 Marna D: Vagina: Utero: _____
 Marna I: Douglas: Anexos: _____
 Observaciones: _____

EXAMEN OBSTETRICO AU: 33 LF: 140 PTP: _____ Gemelar: _____
 T.V. DC: 1 SPP: 10 DU: _____ DIPS: _____ Feto 1/2: spp: _____ LF: _____
 I: 90% VP: _____ LA: _____ Claro
 AP: -3 M: Int Meconial Sanguinolento
 Mal olor Pelvis: Adec. Cont. Compatibilidad F/P: _____
 SI NO DUDOSA

OBSERVACIONES:

DIAGNOSTICOS 1- Coest 40ss. xsw. IT. CIE 10: _____
 2- PTP. CIE 10: _____
 3- CIE 10: _____

TRATAMIENTO: 1- Resolución según Dirección Uterino
 2- Se ↓ Oxitocin + Consegua
 3- _____

EXAMENES AUXILIARES: 1- _____
 2- _____

PRONÓSTICO: _____ CITA: _____
 DESTINO: Su casa Reposo Hospitalización
 Referida _____

MINISTERIO DE SALUD
 HOSPITAL MATERNO INFANTIL "JUAN PABLO II"
 Raul E. Luján Calderón
 GINECOLOGO Y OBSTETRA
 C.M.P. 55111
 19/11/2018

FIRMA Y SELLO DEL PROFESIONAL

EVOLUCIÓN MÉDICA

Colocar: 1.- Fecha y Hora 2.- Apreciación Subjetiva 3.- Apreciación Objetiva
 4.- Verificación Tratamiento y dieta 5.- Interpretación de exámenes auxiliares y comentario
 6.- Terapéutica y plan de trabajo 7.- Firma y sello

FECHA: 21/11/19
 HORA: 05:00
 PA: 120/70
 T: 37.3
 FC: 70
 FR: 13

Se constata presencia de líquido en
 fondo de saco uterino
 Preecéfalo.

1) Proceso
 AN: 35 LCD LCF: 140cm
 DU: 3/10/120"

IV: D: 3cm I: 80% AP-2
 M: Ductos VIOZDP P: Guedes

2) 1) 67 MP 40 sesiones
 2) TPFA.


Plan. parto vaginal

- 1) MUI c/ proccesja
- 2) COI DUTHER
- 3) CPV
- 4) MID

[Handwritten signature]
 Guedes

Ap. Paterno	Ap. Materno	Nombres	Edad	Cama	H.C.
Perez	Macedo	Sofia Indira	28	5	55146

Anexo 4. Informe de Ecografía Obstétrica

 **Multicenter Medic**
Consultorios Médicos Especializados

ECOGRAFIA OBSTÉTRICA

PACIENTE : SOFÍA INDIRA PEREZ MACEDO
EDAD : 28 AÑOS.
FECHA : 5 de Noviembre de 2019


1.- ESTÁTICA FETAL:
Útero ocupado por feto único activo.
Presentación : Cefálico
Situación : Longitudinal.
Posición : Izquierdo



2.- VITALIDAD FETAL:
Actividad cardíaca: 155 latidos/minuto.
Latidos cardíacos rítmicos.
Movimientos fetales presentes.
Movimientos de tronco y extremidades presentes.
Tono muscular fetal normal.

3.- BIOMETRÍA FETAL:

Diámetro biparietal	:	90 mm
Circunferencia cefálica	:	328 mm
Circunferencia abdominal	:	357 mm
Longitud de fémur	:	68 mm

Peso fetal: 3382 g.
Sexo: Masculino

 Fan page: Multicenter

 946 673 516
 Av. Arenales 1639.Lince



OVULARES:

terior, de ecotextura homogénea.
maduración placentaria: I/III (según Grannum).
fisiológico de volumen adecuado para la edad gestacional.

CONCLUSIÓN:

**GESTACIÓN UNICA ACTIVA DE 39 SEMANAS y 0 DÍAS POR
ECOGRAFÍA DEL I TRIMESTRE.**

- **PONDERADO FETAL EN EL PERCENTIL 45 SEGÚN
HADLOCK.**

Atentamente,


DR. AQUIJE PINTO MIKHAEL
MÉDICO - CIRUJANO
Especialista en Ginecología
Obstetricia
CMP: 41425 RNE: 030749

DR. AQUIJE PINTO, MIKHAEL

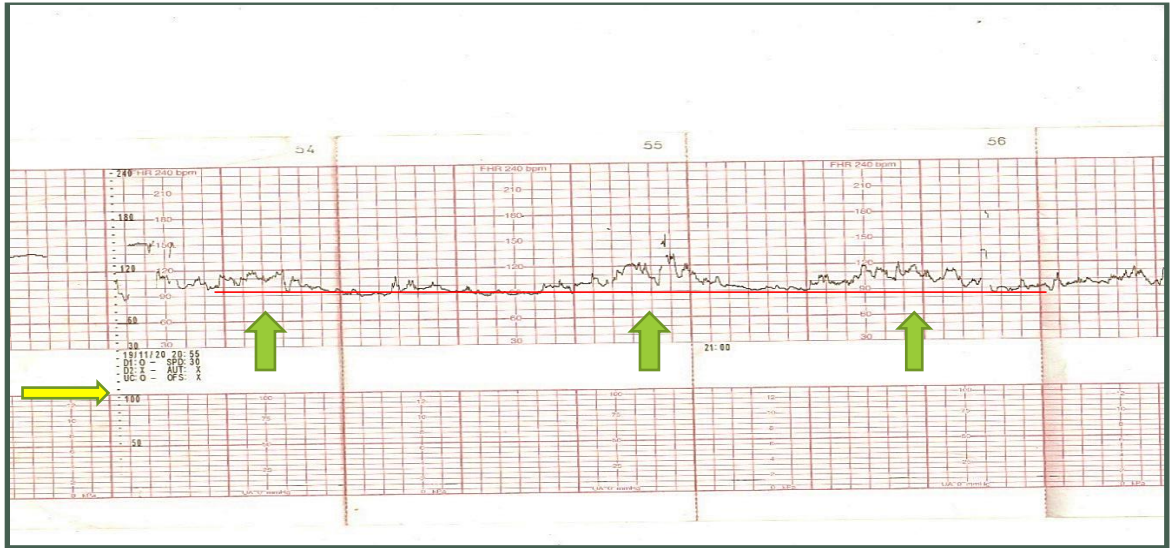
MÉDICO GINECO-OBSTETRA

CMP: 41425

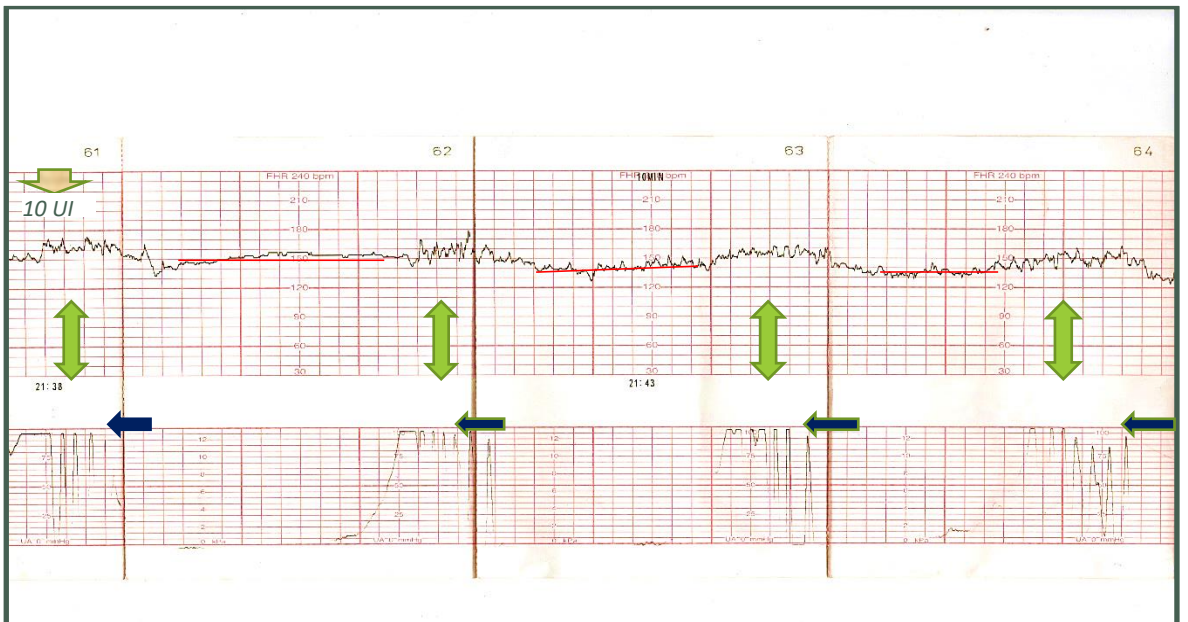
RNE: 030749

Anexo 5. Monitoreo Electrónico Fetal Intraparto

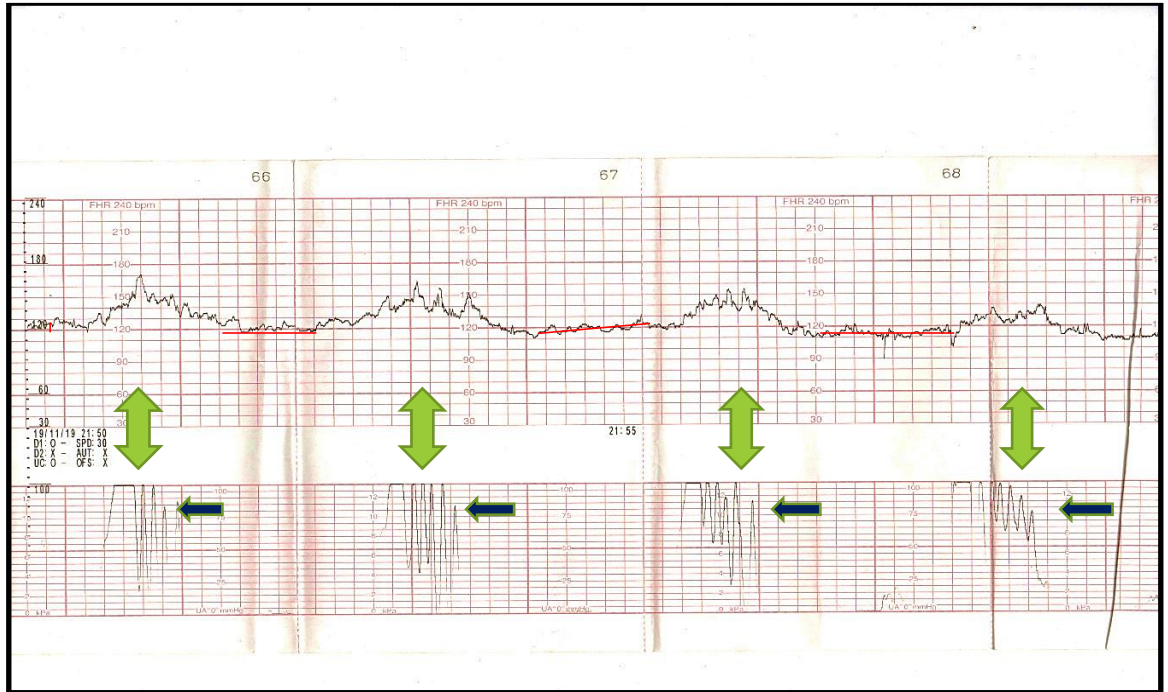
Trazado Nro 1: Trazado con presencia de aceleraciones, bradicardia fetal con línea de base de 90 lpm, no hay registro de contracciones uterinas.



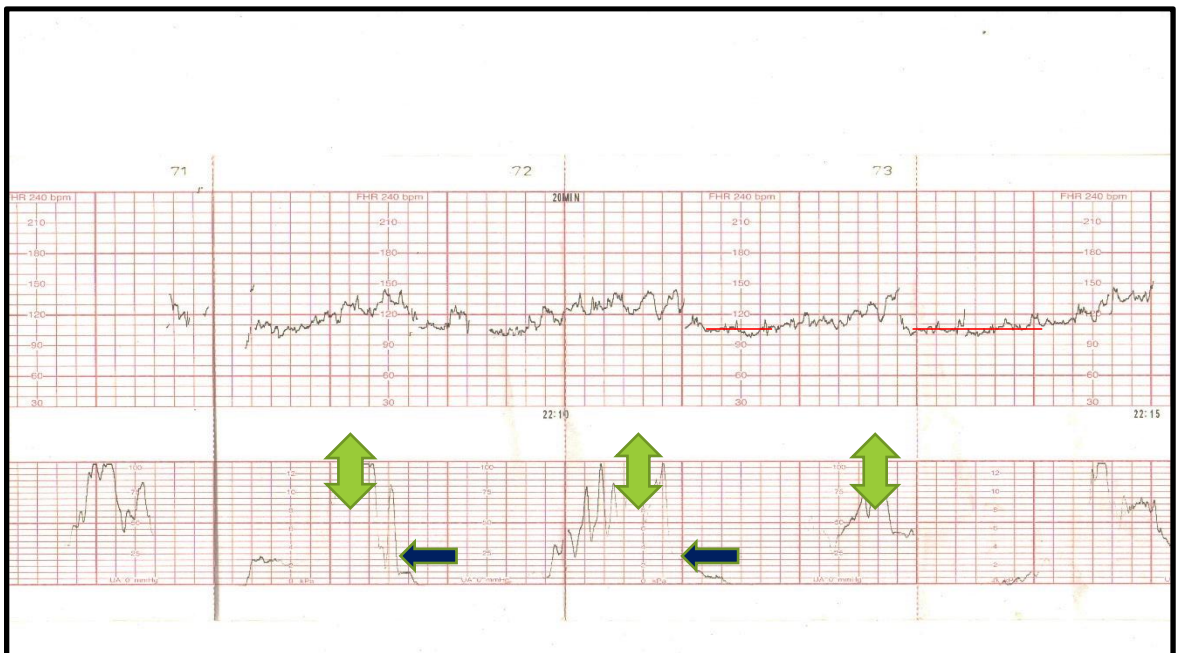Trazado Nro 2 Trazado con presencia de aceleraciones periódicas, línea de base inestable de 150 a 130 lpm en 10 minutos, al inicio variabilidad disminuida y luego moderada, 4 contracciones uterinas en 10 minutos.







Trazado Nro 3: Trazado con presencia de aceleraciones periódicas, línea de base entre 120 a 110 lpm, variabilidad moderada, 4 contracciones uterinas en 10 minutos.



Trazado Nro 4: Trazado al inicio pérdida de foco de FCF, línea de base de 100 lpm, variabilidad moderada, aceleraciones periódicas.



Anexo Nro 6. Pelmastoscopia del Recién Nacido

 PERÚ Ministerio de Salud		DIRECCIÓN DE RED DE SALUD DE VILLA EL SALVADOR LURIN - PACHACAMAC - PUCUSANA		 Estrategia Sanitaria Nacional Salud Sexual y Reproductivo	
SERVICIO DE GINECO - OBSTETRICIA HOJA DE IDENTIFICACIÓN DEL RECIÉN NACIDO					
				H° HISTORIA CLÍNICA	55146
RECIÉN NACIDO	DÍAZ		PÉREZ		
	APELLIDO PATERNO		APELLIDO MATERNO		
MADRE	PÉREZ MACEDO SOFÍA INDIRA			47137291	
	APELLIDOS Y NOMBRES			DNI	
PADRE	DÍAZ ORTIZ JAKIE BRUSS				
	APELLIDOS Y NOMBRES			DNI	
AL NACIMIENTO		RECIÉN NACIDO		AL ALTA	
PARTO: <u>Eutócico</u> FECHA: <u>19-11-19</u> HORA: <u>22:33</u> SEXO: <u>Masculino</u> PESO: <u>3.375</u> <u>EG=4035</u>		APGAR 1' <u>9</u> 5' <u>9</u> P.C. <u>34,5</u> P.T. <u>33</u> TALLA <u>50</u> T° <u>37°</u> Contacto piel a piel <input checked="" type="checkbox"/> SI <input type="checkbox"/> NO Lactancia Materna Inmediata <input checked="" type="checkbox"/> SI <input type="checkbox"/> NO Líquido amniótico <input type="checkbox"/> C <input checked="" type="checkbox"/> M		FECHA: _____ HORA: _____ PESO: _____ T° RECTAL: _____	
HUELLA PLANTAR DERECHA DEL R.N. AL NACIMIENTO <i>Enteón ajustado neologó</i>			HUELLA PLANTAR DERECHA DEL R.N. AL ALTA		
					
HUELLAÍNDICE DERECHO DE MADRE 			HUELLAÍNDICE DERECHO DE MADRE		
FIRMA Y SELLO DEL PROFESIONAL			FIRMA Y SELLO DEL PROFESIONAL		

ACELERACIONES PERIÓDICAS EN GESTANTE CON DISTOCIA FUNICULAR

INFORME DE ORIGINALIDAD

15%	18%	2%	5%
INDICE DE SIMILITUD	FUENTES DE INTERNET	PUBLICACIONES	TRABAJOS DEL ESTUDIANTE

FUENTES PRIMARIAS

1	repositorio.uwiener.edu.pe Fuente de Internet	5%
2	cybertesis.unmsm.edu.pe Fuente de Internet	3%
3	repositorio.unfv.edu.pe Fuente de Internet	2%
4	eprints.ucm.es Fuente de Internet	2%
5	repositorio.udh.edu.pe Fuente de Internet	2%
6	Submitted to Universidad Andina Nestor Caceres Velasquez Trabajo del estudiante	2%

Excluir citas

Apagado

Excluir coincidencias

< 2%

Excluir bibliografía

Apagado



PERÚ

Ministerio
de Salud

Dirección de Redes Integradas de Salud
Lima Sur

Decenio de la Igualdad de Oportunidades para mujeres y hombres.
"Año de la Universalización de la Salud"

AUTORIZACIÓN PARA TRABAJO DE INVESTIGACIÓN

El MEDICO JEFE DEL CENTRO MATERNO INFANTIL JUAN PABLO II DE VILLA EL SALVADOR, accede a la solicitud y otorga:

La autorización a la Obstetra QUESADA PORRAS MÓNICA LEONOR con DNI Nro 07100764, Egresada de la Especialidad en Monitoreo Fetal de la Universidad Norbert Wiener, para poder realizar la revisión de la HC 55146 en el servicio de Admisión para el desarrollo de su Trabajo Académico (Caso Clínico): ACELERACIONES PERIÓDICAS EN GESTANTE CON DISTOCIA FUNICULAR EN EL CMI JUAN PABLO II VES 2019"

La autorización que se recoja será confidencial y no se usara para ningún propósito fuera de esta investigación.

Sin otro particular me despido de Ud.

Lima, 13 de julio del 2020.

Atentamente,



MINISTERIO DE SALUD
CMI JUAN PABLO II
MC. LUIS HERRERA PANDO
MEDICO JEFE
CMP: 22244