



**Universidad  
Norbert Wiener**

**Facultad de Ciencias de la Salud**

**“Inversión uterina puerperal aguda como causa de hemorragia posparto  
atendida en el Hospital de Huaral”**

**Trabajo Académico para optar el título de especialista en Riesgo  
Obstétrico**

**Presentado por:**


**Obst. Poicon Machcco Sheyla Lesli**

**Asesor**

**Mg. Félix Dasio Ayala Peralta**

**LIMA-PERU**

**2021**

 Universidad Norbert Wiener	<b>DECLARACIÓN JURADA DE AUTORIA Y DE ORIGINALIDAD DEL TRABAJO DE INVESTIGACIÓN</b>		
	<b>CÓDIGO: UPNW-GRA-FOR-033</b>	<b>VERSIÓN: 01</b> REVISIÓN: 01	<b>FECHA: 08/11/2022</b>

Yo, **POICON MACHCCO SHEYLA LESLI** egresado de la Facultad de **CIENCIAS DE LA SALUD** y  Escuela Académica Profesional de **Obstetricia** /  Escuela de Posgrado de la Universidad privada Norbert Wiener declaro que la tesis **“INVERSIÓN UTERINA PUERPERAL AGUDA COMO CAUSA DE HEMORRAGIA POSPARTO ATENDIDA EN EL HOSPITAL DE HUARAL”** Asesorado por el docente: **FÉLIX DASIO AYALA PERALTA** DNI 08476310 ORCID <https://orcid.org/0000-0002-2830-3789> tiene un índice de similitud de (7) ( siete) % con código 1651892445 verificable en el reporte de originalidad del software Turnitin.

Así mismo:

1. Se ha mencionado todas las fuentes utilizadas, identificando correctamente las citas textuales o paráfrasis provenientes de otras fuentes.
2. No he utilizado ninguna otra fuente distinta de aquella señalada en el trabajo.
3. Se autoriza que el trabajo puede ser revisado en búsqueda de plagios.
4. El porcentaje señalado es el mismo que arrojó al momento de indexar, grabar o hacer el depósito en el turnitin de la universidad y,
5. Asumimos la responsabilidad que corresponda ante cualquier falsedad, ocultamiento u omisión en la información aportada, por lo cual nos sometemos a lo dispuesto en las normas del reglamento vigente de la universidad.



.....  
 Firma de autor 1  
**POICON MACHCCO SHEYLA LESLI**  
 DNI: 46778734



.....  
 Firma  
**Félix Dasio Ayala Peralta**  
 Asesor  
 DNI: 08476310.

Lima, 06 de **Marzo** de **2023**

## **DEDICATORIA**

A mis padres, que son mi fuerza, motivo y mi razón de ser; por el gran amor que me hacen sentir; gracias porque me motivan a ser mejor cada día.

## **AGRADECIMIENTO**

A la Universidad Norbert Wiener por permitirme seguir mis estudios de especialidad en Riesgo Obstétrico.

A mis padres, porque siempre creyeron en mí, aunque yo no lo hiciera, y sobre todo a Dios, por sus mil bendiciones y su infinito amor, que se manifiesta día a día.

**ASESOR DE TESIS**

Mg. Félix Dasio Ayala Peralta

**JURADO**

PRESIDENTE

.....

SECRETARIO

.....

VOCAL

.....

## ÍNDICE

RESUMEN .....	¡Error! Marcador no definido.
ABSTRACT .....	¡Error! Marcador no definido.
INTRODUCCIÓN .....	¡Error! Marcador no definido.
CAPÍTULO I DESCRIPCIÓN DEL CASO CLÍNICO	¡Error! Marcador no definido.
CAPÍTULO II JUSTIFICACIÓN DE LA INVESTIGACIÓN	¡Error! Marcador no definido.
CAPÍTULO III ANTECEDENTES DE INVESTIGACIÓN	¡Error! Marcador no definido.
3.1. Antecedentes nacionales	¡Error! Marcador no definido.
3.2. Antecedentes internacionales	¡Error! Marcador no definido.
CAPÍTULO IV DISCUSIÓN DE CASO CLÍNICO.....	¡Error! Marcador no definido.
CAPÍTULO V CONCLUSIONES Y RECOMENDACIONES	¡Error! Marcador no definido.
5.1. Conclusiones	¡Error! Marcador no definido.
5.2. Recomendaciones	¡Error! Marcador no definido.
REFERENCIAS BIBLIOGRÁFICAS .....	¡Error! Marcador no definido.
ANEXOS .....	¡Error! Marcador no definido.

## RESUMEN

**Objetivo:** Describir el caso clínico de inversión uterina puerperal aguda como causa de hemorragia posparto atendida en el Hospital de Huaral.

**Material y métodos:** Es un estudio de tipo observacional, descriptivo, retrospectivo de revisión de la historia clínica de un caso clínico de manejo de inversión uterina puerperal aguda como causa de hemorragia posparto atendida en el hospital de Huaral durante el mes de enero 2019. Se incluyeron antecedentes personales, familiares y patológicos, examen general y específico, diagnóstico, exámenes auxiliares, manejo obstétrico, evolución hasta el alta. Se hizo revisión de la literatura para discusión sobre el caso clínico.

**Resultados:** Se presenta el caso clínico de una segundigesta de 36 años de edad, con 37 semanas de edad gestacional con diagnóstico de ruptura prematura de membranas que culminó en parto vaginal espontáneo. Síntoma predominante fue hemorragia masiva durante el alumbramiento y protrusión de fondo uterino a través del cérvix acompañado de shock hipovolémico. Antecedente obstétrico: G2 P0010. Hace 3 años tuvo parto pretérmino de un óbito fetal de 27 semanas. En actual gestación, presentó curva del trabajo de parto normal produciéndose parto vaginal eutócico obteniendo recién nacido de sexo masculino, Apgar 8 al minuto y 9 a los cinco minutos, peso 2980 g, líquido amniótico claro. Durante el alumbramiento se evidencia resistencia para extracción de placenta, se continua presión suprapúbica y tracción controlada de cordón umbilical; y luego de 15 minutos se produce inversión uterina total del útero, acompañada de hemorragia masiva y shock hipovolémico; inmediatamente se realiza maniobras de restitución de útero sin éxito; y por presentar restos placentarios fuertemente adheridos pasa a laparotomía exploratoria para restitución de útero y colocación de puntos Landaure; que evoluciona desfavorablemente con atonía uterina y es reintervenida para histerectomía total con ooforectomía derecha. Fue manejada en unidad de cuidados intensivos y evolucionó con coagulación intravascular diseminada y falla renal por lo que fue referida al hospital de tercer nivel.

**Conclusión:** La inversión uterina puerperal es una patología muy grave que ocasiona hemorragia postparto que requiere manejo inmediato multidisciplinario.

**Palabras Clave:** Inversión uterina; Hemorragia postparto; Shock hipovolémico.



## ABSTRACT

**Objective:** To describe the clinical case of acute puerperal uterine inversion as a cause of postpartum hemorrhage treated at the Huaral hospital.

**Material and methods:** It is an observational, descriptive, retrospective study to review the clinical history of a clinical case of management of acute puerperal uterine inversion as a cause of postpartum hemorrhage treated at the Huaral hospital during the month of January 2019. They were included personal, family and pathological history, general and specific examination, diagnosis, auxiliary examinations, obstetric management, evolution until discharge. A review of the literature was made to discuss the clinical case.

**Results:** The clinical case of a 36-year-old second pregnant woman with 37 weeks of gestational age with a diagnosis of premature rupture of membranes that culminated in spontaneous vaginal delivery is presented. The predominant symptom was massive hemorrhage during delivery and protrusion of the uterine fundus through the cervix accompanied by hypovolemic shock. Obstetric history: G2 P0010. 3 years ago she had a preterm delivery of a 27-week stillbirth. In the current pregnancy, she presented a normal labor curve, producing eutocic vaginal delivery, obtaining a male newborn, Apgar 8 at minute and 9 at five minutes, weight 2980 g, clear amniotic fluid. During delivery, resistance to placental extraction is evidenced, suprapubic pressure and controlled umbilical cord traction are continued; and after 15 minutes there is total uterine inversion of the uterus, accompanied by massive hemorrhage and hypovolemic shock; uterus replacement maneuvers are immediately performed without success; and due to the presence of strongly adhered placental remains, he proceeded to exploratory laparotomy to restore the uterus and place the Landaure stitches; It evolves unfavorably with uterine atony and is reoperated for total hysterectomy with right oophorectomy. She was managed in the intensive care unit and evolved with disseminated intravascular coagulation and renal failure, for which she was referred to a third-level hospital.

**Conclusion:** Puerperal uterine inversion is a very serious pathology that causes postpartum hemorrhage that requires immediate multidisciplinary management.

**Keywords:** Uterine inversion; Postpartum hemorrhage; Hypovolemic shock.

## INTRODUCCIÓN

La inversión uterina puerperal es una complicación obstétrica muy grave que ocurre durante el alumbramiento cuando el fondo uterino colapsa en la cavidad endometrial, volviendo el útero parcial o completamente del revés fuera de la cavidad abdominal a través del cérvix, y es una de las causas de la hemorragia posparto (1-3).

La inversión uterina puerperal es la causa más frecuente de mortalidad materna evitable, las complicaciones graves que genera esta patología pueden causar hemorragia potencialmente grave y rotura uterina, terminando en histerectomía y sin un manejo oportuno y adecuado puede condicionar la muerte materna, razón por la cual es considerada como una de las emergencias obstétricas muy graves a nivel mundial, la cual ocurren en el tercer periodo del parto ocasionando hemorragia posparto (3-5).

La mayor parte de las inversiones uterinas suelen producirse en los periodos de alumbramiento o puerperio; pero, también suelen suceder inversiones ginecológicas relacionadas, generalmente, con tumoraciones uterinas (6).

La incidencia reportada de inversión uterina a nivel global varían de 1 en 3448 a 1 en 20,312 de todos los partos (1,2) .La incidencia en el parto vaginal varían de 1 en 3700 a 1 en 20 000 partos y la incidencia reportada en el parto por cesárea en 1 de cada 1.860 partos (1,2).

La inversión uterina puerperal se clasifica según el momento de aparición y el grado de inversión (1)

- a) Tiempo de ocurrencia
  - agudo: diagnóstico realizado dentro de las 24 horas posteriores al parto
  - subagudo: diagnóstico realizado entre 24 horas y 4 semanas después del parto
  - crónico: diagnóstico realizado 4 semanas después del parto
- b) Extensión de la inversión

- Inversión de primer grado: el cuerpo o la pared del útero se extiende hasta el cuello uterino pero no sobresale más allá del anillo cervical.
- Inversión de segundo grado: el cuerpo pasa a través del anillo cervical pero no llega al perineo.
- inversión de tercer grado: el fondo de ojo se extiende al perineo
- inversión de cuarto grado: la vagina se invierte junto con el útero más allá del perineo

Los factores que pueden estar asociados con un mayor riesgo de inversión uterina puerperal (1), incluyen:

- a) Factores iatrogénicos, como la extracción manual de la placenta, la presión inapropiada del fondo uterino, la tracción excesiva del cordón y el uso de agentes uterotónicos antes de la extracción de la placenta.
- b) Factores placentarios y del cordón umbilical, como placenta accreta y cordón umbilical corto.
- c) Factores laborales, como trabajo de parto prolongado y atonía uterina.
- d) Factores maternos, como inversión uterina previa y debilidad congénita de la pared uterina o el cuello uterino.
- e) Macrosomía fetal.

Sin embargo, no se informa ningún factor de riesgo precipitante hasta en el 50% de los casos (1).

La patogenia de la inversión uterina puerperal es mayoritariamente desconocida. Se han propuesto 3 eventos que pueden explicar la fisiopatología de la inversión uterina puerperal aguda incluyen: a) una porción de la pared uterina se prolapsa a través del cuello uterino dilatado o se abre hacia adelante, b) relajación de parte de la pared uterina, y c) tracción simultánea hacia abajo en el fondo uterino que conduce a la inversión (7).

La presentación clínica de inversión uterina puede ocurrir después de un parto vaginal o por cesárea (1). La inversión uterina puerperal aguda (1) se presenta típicamente durante o después de la tercera etapa del trabajo de parto con:

- a) Hemorragia posparto (reportada en 38%-94%)

- b) Shock hipovolémico que puede ser desproporcionado con la pérdida de sangre (reportada en 1.3% -39%)
- c) Dolor abdominopélvico.
- d) Masa lisa y redonda que sobresale del cuello uterino o la vagina
- e) Incapacidad para palpar el fondo uterino a través de la pared abdominal

La inversión uterina puerperal subaguda o crónica puede presentarse con una masa blanda y sangrante en la vagina (1).

Al examen físico en la paciente con inversión uterina puerperal, se debe evaluar los signos y síntomas de inestabilidad hemodinámica y shock hipovolémico; la gravedad de los síntomas aumenta con el aumento de la pérdida de sangre (1,2,8):

- a) shock leve (<20% de pérdida de sangre [<1,500 ml]) puede presentarse con diaforesis, llenado capilar >2 segundos, extremidades frías, ansiedad.
- b) shock moderado (20% -40% de pérdida de sangre [1,500-3,000 mL]) puede presentarse con signos de shock leve más taquicardia, taquipnea, hipotensión postural y oliguria.
- c) El shock severo (> 40% de pérdida de sangre [> 3000 mL]) puede presentarse con signos de shock moderado más hipotensión, agitación, estado mental alterado y pérdida de consciencia.

La taquicardia y la presión del pulso estrecha pueden ocurrir temprano con hemorragia posparto severa (8).

El diagnóstico de inversión uterina puerperal se basa principalmente en los hallazgos clínicos y debe sospecharse en una mujer posparto que presente sangrado vaginal, shock hipovolémico, dolor abdominopélvico y una masa redonda y lisa que sobresale del cuello uterino o la vagina (1). Es posible que se necesiten imágenes para diagnosticar una inversión uterina puerperal subaguda o crónica o de primer grado, ya que los hallazgos clínicos pueden no ser evidentes (1).

El manejo de inversión uterina puerperal (1), incluyen: reconocimiento rápido de la inversión uterina puerperal necesaria para el éxito del tratamiento y los uterotónicos deben suspenderse inmediatamente después del diagnóstico. Deberán seguirse los siguientes pasos:

- a) Los pasos iniciales en el manejo de la inversión uterina puerperal incluyen:
- Solicitar apoyo con anestesia.
  - Restitución manual de cuerpo uterino: implica la aplicación de presión hacia arriba con la palma de la mano contra el fondo de útero invertido (2).  
Maniobra de Johnson (1): Toda la mano del cirujano se coloca dentro de la vagina, con las puntas de los dedos en la unión úterocervical y el fondo de útero sostenido en la palma; luego, el útero se saca de la pelvis y se eleva por encima del nivel del ombligo. Una vez reposicionado, el útero se mantiene en posición durante 3-5 minutos.  
La maniobra hace que los ligamentos uterinos se estiren, lo que hace que el anillo cervical se ensanche y permita que el fondo de útero se mueva hacia atrás a través del anillo cervical y a su posición anatómica.
  - Reto de fluidos y electrolitos: infusión intravenosa de cristaloides. En mujeres con hemorragia importante (pérdida de sangre >1000 ml y sangrado continuo, y/o shock clínico), infundir un máximo de 3,5 L de líquidos claros (inicialmente 2 L de cristaloides isotónicos calentados) mientras se espera sangre compatible. La Organización Mundial de la Salud (OMS) recomienda cristaloides isotónicos en lugar del uso de coloides para la reanimación con líquidos
  - Transfusión de hemoderivados indicados
  - Interrupción de uterotónicos
  - Dejar la placenta in situ.
- b) Si la reposición manual inicial no es exitoso, entonces:
- Administrar anestesia general si el paciente está en shock
  - Administrar relajantes uterinos
  - Realizar un segundo intento de restitución uterina que puede ser manual o hidrostático. La restitución hidrostática consiste en la Maniobra de O' Sullivan: Normalmente se realiza en quirófano con el paciente en posición de litotomía. Se instila rápidamente agua estéril tibia o solución salina isotónica en la vagina a través de un catéter mientras las manos del cirujano bloquean el introito para evitar que el líquido se escape. La bolsa de líquido debe elevarse unos 100-150 cm por encima del nivel de la vagina. El uso de ventosa de silastic puede crear un sello más apretado

y debe colocarse en la dirección del fondo de saco posterior para permitir la distensión vaginal. A medida que las paredes vaginales se distienden, la presión hidrostática fuerza el fondo de útero hacia arriba a la posición original.

- c) Si el segundo intento de restitución del útero no tiene éxito, es posible que se necesite una laparotomía para restituir el útero y restaurar la anatomía normal.
- Después de restituir el útero debe mantenerse en su lugar durante unos minutos(7).
  - Se deben administrar uterotónicos (típicamente oxitocina) para promover la contracción del útero y prevenir la reinversión.
  - La placenta se puede extraer (7).
  - Los antibióticos se pueden considerar (1).
  - Se puede considerar el taponamiento uterino para mantener el útero normal y/o para tratar la hemorragia posparto causada por la atonía uterina residual.
- d) Es posible que se requiera una histerectomía si la restitución no es posible y/o para el control de la hemorragia posparto (1).

Las complicaciones reportadas incluyen atonía uterina que resulta en hemorragia posparto y posible shock (1).

Por otro lado, se define hemorragia postparto como la pérdida hemática superior a 500 ml tras un parto vaginal o a 1.000 ml tras una cesárea. Entre las causas obstétricas de hemorragia postparto utilizando la nemotecnia de las 4T son las siguientes: Tono (70%): incluyen la atonía o inercia uterina; trauma (19%): trauma uterino (rotura e inversión uterina) y laceraciones de cuello y vagina; tejidos (10%): retención de restos placentarios y coágulos y placentación anormal; y la trombina (1%): coagulopatías congénitas o adquiridas. Dentro de trauma, están incluidas la inversión uterina, que es una complicación obstétrica muy poco frecuente atribuida a una excesiva tracción de cordón umbilical y presión sobre fondo uterino “maniobra de Credé” que provoca la salida por el cérvix, donde los principales factores de riesgo son el acretismo placentario y el alumbramiento manual (4,5).

El procedimiento a seguir en la inversión uterina puerperal es la reposición del útero, la instauración inmediata de medidas correctivas para subsanar el shock, tanto hipovolémico como neurogénico, y suministrar terapia antibiótica (2).

Los tratamientos que se conocen para la reposición del útero se pueden clasificar en: técnicas no quirúrgicas; cirugía abdominal; cirugía vaginal, y, finalmente, aunque no es una técnica propia de reposición sino de extracción, la histerectomía (2).

En relación a la conducta terapéutica, cabe precisar que cuanto menor tiempo transcurre entre la inversión uterina y la reposición del útero, mayor probabilidad de éxito se logrará (5,9). La reposición inmediata del útero es satisfactoria en 88 % de los casos. Algunos reportes recomiendan utilizar relajantes uterinos o sulfato de magnesio; últimamente se han ensayado el uso de nitroglicerina que produce una relajación rápida y transitoria del miometrio. Asimismo, la analgesia general es útil para la reposición porque ayuda a la relajación uterina (5).

Según Ministerio de salud de Perú (10), en caso de inversión uterina en establecimiento de salud con Función Obstétrica y Neonatal Esencial (FONE) en nivel II-2, se debe pasar a sala de operaciones para reposición manual del útero y sino se logra restituir realizar la histerectomía abdominal total.

Para la prevención de inversión uterina en el embarazo posterior (1) se debe tener en cuenta dos aspectos:

- a) Si el reemplazo uterino requirió intervención quirúrgica, se puede considerar el parto posterior con cesárea planificada, similar al manejo de pacientes con cesárea clásica previa.
- b) Si el reemplazo manual del útero fue exitoso en el embarazo índice, se puede considerar el parto vaginal y el parto por cesárea se reserva para indicaciones obstétricas de rutina.

El pronóstico de inversión uterina puerperal se basa en la mortalidad materna reportada que es tan alta como el 15%, pero la tasa puede ser menor en los países de altos recursos y la recurrencia en el embarazo posterior es impredecible (1).

En tal sentido, el presente caso clínico tiene como objetivo analizar y explicar la importancia del reconocimiento y diagnóstico precoz de la causa de la hemorragia posparto, enfocada a la actualización de lo menos conocido y poco frecuente como es la inversión uterina, para un manejo adecuado y oportuno, con el fin de disminuir la morbilidad y mortalidad materna en nuestro país.



## CAPÍTULO I

### DESCRIPCIÓN DEL CASO CLÍNICO

#### 1. Datos sociodemográficos

Edad: 36 años.

Estado Civil: Soltera.

Grado de Instrucción: Secundaria completa.

Ocupación: Costurera.

Procedencia: Huaral.

Establecimiento de Salud: Hospital San Juan Bautista- Huaral.

Tipo de seguro: SIS

#### 2. Atención de Emergencia- Gineco-Obstetricia

Fecha: 03.01.2019 Hora: 01:20 am.

**Motivo de consulta:** Paciente de 36 años ingresa al servicio de emergencia, refiere que desde hace 30 minutos aproximadamente presenta de manera espontánea pérdida de líquido amniótico abundante, en ocasiones moja ropa y muslos, no sangrado vaginal, no flujo. Percibe movimientos fetales.

**Antecedentes:**

Antecedentes familiares: Hipertensión Arterial (madre, abuela).

Antecedentes personales: Óbito fetal (2016)

Reacciones adversas medicamentosas: Niega

Antecedentes quirúrgicos: Niega

Antecedentes patológicos: Niega

Antecedentes gineco- obstétricos:

Menarquía: 12 años

Régimen Catamenial: 3/30 días.

Inicio de relaciones sexuales: 28 años.

Método anticonceptivo previo: Acetato de medroxiprogesterona.

Papanicolaou: Negativo (2018)

Formula Obstétrica: G2 P0100

G1: Óbito fetal 2016, pretérmino de 27 semanas, sexo femenino, peso 1250 gr.

G2: Embarazo actual

Atenciones prenatales: 03

Fecha de última menstruación (FUM): 19/04/2018

Fecha probable de parto (FPP): 26/01/2019

Edad Gestacional (EG): 37 semanas por última menstruación.

### **Examen Físico General:**

Estado general: Gestante lúcida, orientada en tiempo, espacio y persona, en aparente regular estado general, así mismo aparente buen estado de hidratación.

### **Examen clínico:**

Control de funciones vitales: Presión arterial 110/70 mmHg, pulso 80/min, respiraciones 20/min, temperatura 36.6°C, saturación de oxígeno 99%.

Peso 72 Kg, talla: 1.50 cm, IMC: 32

Aparato cardiovascular, respiratorio y urinario normales. Extremidades sin edemas.

### **Examen Obstétrico:**

Abdomen: globuloso, útero grávido, ocupado por feto único, altura uterina (AU) 32cm, feto en longitudinal cefálico derecho, latidos cardiacos fetales (LCF) 137 latidos por minuto, movimientos fetales (MF) presentes, dinámica uterina: tres contracciones en 10 minutos (3/10), dos cruces (++) , 10 segundos de duración.

Genitales externos: No se evidencia líquido amniótico, ni sangrado vaginal ni tapón mucoso.

Tacto vaginal: Cérvix largo de 2 cm, blando, mínimas modificaciones, membranas ovulares rotas.

Especulocopía: Valsalva (++), salida de líquido amniótico claro sin mal olor. Test de Helecho positivo (+).

### **Impresión diagnóstica:**

1. Gestante de 37 semanas por fecha de última menstruación.
2. Ruptura prematura de membranas (30 min aproximadamente).
3. Anemia leve.
4. Descarte de diabetes gestacional.
5. No trabajo de parto.

### **Plan de Trabajo:**

1. Se hospitaliza para culminar gestación.
2. Se instala vía endovenosa con Cloruro de sodio al 9/oo 1000 cc.
3. Exámenes auxiliares: Hemograma completo, PCR, examen de orina, glucosa.
4. Control de funciones vitales.
5. Control obstétrico estricto.

## **3. Atención en Hospitalización - Gineco-Obstetricia**

### **Reevaluación con resultados N° 1:**

Fecha: 03/01/19

Hora de reevaluación: 08:00 am

Evolución: Control de funciones vitales: Presión arterial 100/60 mmHg, pulso 82x', temperatura 37°C, frecuencia respiratoria 20x'.

Paciente lúcida, orientada en tiempo, espacio y persona, en aparente regular estado general evaluada por Médico residente de ginecología y obstetricia de guardia, refiere contracciones uterinas esporádicas, sudoración. Percibe movimientos fetales.

Al examen: Abdomen: Grávido ocupado por feto único, altura uterina 32 cm, SPP longitudinal cefálico derecho, latidos cardiacos fetales 140 latidos por minuto, dinámica uterina 2 a 3 contracciones uterinas en 10 minutos con una

intensidad de +/+++ y 10 segundo de duración, movimientos fetales presentes.

Tacto vaginal: Diferido.

**Resultado de exámenes auxiliares de emergencia:**

Hemoglobina: 11.5 gr/dl. Hematocrito: 36.1%. Plaquetas:  $219 \times 10^3/\text{mm}^3$ .

Sedimento urinario: Leucocitos 3-4 xc campo; piocitos: ausente. Glucosa:

91 mg. Test de Helecho positivo (+). Test no estresante: Activo Reactivo.

Perfil Biofísico: 6/8. Ecografía obstétrica: Ponderado fetal 2972g.

**Impresión diagnóstica:**

1. Gestante de 37 semanas por fecha de última menstruación.
2. Ruptura prematura de membrana de 7 horas.
3. Pródromo de trabajo de parto.

**Plan de Trabajo:**

1. Culminar gestación por mejor vía.
2. Antibioterapia.

**Reevaluación Nº 2:**

Fecha: 03/01/2019

Hora de reevaluación: 09:50 am

Evolución: Médico de guardia reevalúa, paciente en trabajo de parto con dinámica uterina efectiva. Percibe movimientos fetales.

Al examen: Abdomen: Dinámica uterina: Tres contracciones en 10 minutos (3/10) intensidad dos cruces (++) treinta segundos de duración (30") frecuencia cardiaca fetal (LCF) 148 por minuto, movimientos fetales presentes.

Tacto vaginal: Dilatación 7 cm, Incorporación 100%, Altura de presentación - 2, membranas rotas, pelvis ginecoide.

**Impresión diagnóstica:**

1. Embarazo de 37 semanas por fecha de última menstruación.
2. Trabajo de parto fase activa.
3. Ruptura prematura de membranas de 8 horas.

**Plan de Trabajo**

1. Monitoreo materno fetal y control obstétrico estricto.
2. Pasa a centro obstétrico.

**Reevaluación Nº 3:**

Fecha: 03/01/19

Hora de reevaluación: 11:00 am

Evolución: Médico de guardia reevalúa paciente en trabajo de parto con dinámica uterina efectiva. Percibe movimientos fetales.

Al examen: Abdomen: Dinámica uterina: Tres contracciones en 10 minutos (3/10) intensidad dos cruces (++) treinta segundos de duración (30") frecuencia cardiaca fetal (LCF) 150 por minuto, movimientos fetales presentes.

Tacto vaginal: Dilatación 10 cm, Incorporación 100%, Altura de presentación -0, membranas rotas, pelvis ginecoide.

**Impresión diagnóstica:**

1. Embarazo de 37 semanas por fecha de última menstruación.
2. Trabajo de parto - Periodo expulsivo.
3. Ruptura prematura de membranas de 10 horas.

**Plan de Trabajo**

Pasa a sala de parto.

**4. Atención en Sala de Partos – Ginecología y Obstetricia.**

Fecha: 03/01/19

Hora: 12:20 am

1. Paciente en posición de litotomía se procede a realizar asepsia y antisepsia, colocación de campos estériles.
2. Se realiza episiotomía media lateral derecha.
3. Siendo las 12:40 horas se produce parto vaginal, obteniendo recién nacido de sexo masculino, peso 2980 g, perímetro cefálico 32 cm, perímetro torácico 31.5 cm, edad gestacional por capurro 38 semanas, Apgar 8 al minuto y 9 a los cinco minutos, líquido amniótico claro sin mal olor.

4. Se realiza maniobra de alumbramiento a las 12:55 horas, evidenciándose resistencia para extracción de placenta, se continúa presión suprapúbica y tracción controlada de cordón umbilical.
5. Luego de 15 minutos aproximadamente se evidencia inversión uterina total de útero, posterior a tracción uterina controlada de cordón umbilical, inmediatamente se realiza maniobras de restitución de útero. Restos placentarios fuertemente adheridos. Sangrado aproximadamente 1000 cc.

**Impresión diagnóstica:**

1. Inversión uterina total
2. Shock hipovolémico.
3. Puérpera inmediata de parto vaginal
4. Acretismo placentario.

**Plan de Trabajo**

Puérpera pasa a sala de operaciones para Laparotomía Exploratoria: Restitución Uterina.

**Fecha / hora de ingreso a sala de operaciones y unidad de cuidados intensivos.**

Área de ingreso	Fecha	Hora
Sala de operaciones (1era vez)	03/01/2019	13:45 pm
Unidad de cuidados intensivos (1era vez)	03/01/2019	15:45 pm
Sala de operaciones (2da vez)	03/01/2019	16:50 pm
Unidad de cuidados intensivos (2da vez)	03/01/2019	18:50 pm
Sala de operaciones (3ra vez)	04/01/2019	09:50 pm
Unidad de cuidados intensivos (3ra vez)	04/01/2019	12:30 pm

**5. Atención en Sala de Operaciones Nº 1.**

Fecha: 03/01/2021

Hora: 13:45 hrs.

**Diagnóstico de ingreso a SOP:**

Puérpera inmediata + Inversión uterina + Shock hipovolémico.

Cirugía realizada: Laparotomía exploratoria: Restitución uterina + Puntos de Landauro.

Evaluación de ingreso:

Control de funciones vitales: Presión arterial 60/40 mmHg, pulso 128/min, respiraciones 25/min, saturación de oxígeno 92%.

Hallazgos:

Útero puerperal hipotónico en su totalidad, se logra restituir con apoyo vía vaginal. Anexos: Sin alteraciones. Sangrado: aproximadamente 1000 cc.

Recibe 3 paquetes globulares y plasma fresco congelado intraoperatoria.

**Evolución post operatoria:** Puérpera inmediata post operada de laparotomía exploratoria por inversión uterina, se realiza interconsulta a Unidad de Cuidados Intensivos.

**Diagnostico post operatorio:**

1. Post laparotomía exploratoria por inversión uterina.
2. Shock hipovolémico.
3. Puérpera inmediata.

Exámenes auxiliares:

Fecha: 03/01/2019

Hora: 07.14 horas.

Hemoglobina: 8.1 gr/dl. Hematocrito: 25.1%. Recuento de plaquetas: 192,000/mm. Glucosa: 169 mg/dl.

## **6. Atención en Unidad de Cuidados Intensivos Nº 1.**

Fecha: 03.01.2019

Hora de inicio: 15: 45 horas

En la UCI se coloca 2 paquetes globulares y 1 Plasma Fresco Congelado, así mismo se coloca CVC e inicia norepinefrina, 10 ampollas de bicarbonato, Suero fisiológico con 30 UI de oxitocina, vitamina K, transamin, sedo analgesia, se inicia masaje uterino manual evidenciándose hemorragia uterino anormal vaginal aproximadamente 300cc por lo que se

comunica a asistente de ginecología y se decide reingresar a sala de operaciones.

## **7. Atención en Sala de Operaciones Nº 2.**

Fecha: 03/01/2019                      Hora: 16:50 horas.

### **Diagnóstico de reingreso a SOP:**

Hemorragia Uterina Anormal (HUA): Atonía uterina.

Cirugía realizada: Se realiza Relaparotomía. Histerectomía abdominal total con conservación de ovarios.

Hallazgos:

1. Útero puerperal con puntos de Landauro totalmente atónico y sangrante.
2. Anexos: Conservados.
3. Sangrado: aproximadamente 500 cc.

Diagnostico post operatorio:

HUA: Atonía uterina-Descarte CID.

## **8. Atención en Unidad de Cuidados Intensivos Nº 2.**

Fecha: 03/01/2019                      Hora: 18.50 horas.

Puérpera reingresa a a Unidad de Cuidados intensivos para continuar Monitoreo hemodinámico y tratamiento con hemoderivados.

Evaluación de ingreso:

Control de funciones vitales: Presión arterial 104/59 mmHg, pulso 120/min, respiraciones 15/min, saturación de oxígeno 100%.

Al examen: Cardiovascular: Ruidos cardíacos rítmicos. Respiratorio: Murmullo vesicular pasa bien por ambos campos pulmonares. Abdomen: Blando, depresible, ruidos hidroaéreos presentes. Herida operatoria: apósitos secos. Diuresis: Foley permeable con hematuria.

Impresión diagnóstica:

1. Shock hipovolémico.



2. IRA III Postoperada en ventilación mecánica.
3. Acidosis metabólica.
4. Anemia aguda en reposición.
5. Descartar trastorno de coagulación-CID.
6. Postoperada mediata por laparotomía exploratoria con restitución uterina abdominal.
7. Postoperada inmediata de relaparotomía: Histerectomía abdominal total.
8. Puérpera vaginal mediata.

Plan de trabajo:

1. Monitoreo hemodinámico.
2. Hemotransfusiones
3. Antibióticos
4. Sedoanalgesia
5. Ventilación mecánica (destete precoz)
6. Evaluación periódica por ginecoobstetricia.

Exámenes auxiliares.

Fecha: 03/01/2019

Hora: 07.14 horas.

Hemoglobina: 5.7 gr/dl. Hematocrito: 17.2%. Recuento de plaquetas: 136,000/mm. TPO: Protombina: 50.4 segundos. Tromboplastina: 55.2 segundos. Urea: 72.79 mc. Glucosa: 68 mg/dl.

## **9. Atención en Sala de Operaciones Nº 3**

Fecha: 04/01/2021

Hora: 09:50 am.

Diagnóstico de ingreso a SOP:

Hemoperitoneo +Shock Hipovolémico + CID

Cirugía realizada: Laparotomía exploratoria + Ooforectomía derecha.

Al examen: Puérpera en mal estado general, intubada, con infusión inotrópicos, politransfundida, oliguria, trastorno de coagulación.

(Hemoglobina: 5.7 gr/dl, Hematocrito: 17.2%, Recuento de plaquetas: 136,000/mm, tiempo de protombina: 50.4 segundos, tromboplastina:55.2 segundos, urea: 73 mg/dl.

Hallazgos: Hemoperitoneo aproximadamente 3000 cc con coágulos. Hematoma infundíbulo-pélvico. Coágulos en lecho vaginal. Focos sangrantes en ligamento ancho. Sangrado: aproximadamente 3000 cc. Diuresis: 50 cc. Recibe 4 paquetes globulares y plasma fresco congelado.

**Post operación:** Puérpera post operada pasa a Unidad de Cuidados Intensivos.

### **10. Atención en Unidad de Cuidados Intensivos Nº 3.**

Fecha: 04.01.2019

Hora: 12: 30 horas

Puérpera ingresa a Unidad de Cuidados Intensivos procedente de Sala de operaciones con ventilación mecánica en shock hipovolémico refractario, postoperada relaparotomía exploratoria más histerectomía abdominal total, falla renal aguda con oligoanuria, trastorno de coagulación descartar coagulación intravascular diseminada.

15:15 horas: Puérpera es transferida a Hospital María Auxiliadora para continuar con manejo especializado.

## **CAPÍTULO II**

### **JUSTIFICACIÓN**

La inversión uterina puerperal aguda es una entidad clínica poco común y poco predecible que cuando se presenta se comporta como una verdadera emergencia obstétrica, por lo cual el diagnóstico oportuno, netamente clínico es esencial para ofrecer el manejo adecuado y para evitar posibles muertes maternas.

La inversión uterina es una complicación obstétrica que ocurre cuando el fondo uterino colapsa en la cavidad endometrial, volviendo el útero parcial o completamente al revés (1).

Desde el punto de vista obstétrico, es importante para la salud materna, dar a conocer esta patología, que es poco frecuente, pero con riesgos muy altos de mortalidad materna; y con ello podemos destacar la importancia de un adecuado manejo del tercer periodo del trabajo de parto, para contribuir al correcto diagnóstico de la inversión uterina puerperal y la toma de decisión rápida y oportuna, por parte del personal de salud que atiende el parto, para evitar riesgos de morbilidad en la mujer y en casos extremos la mortalidad materna por un shock hipovolémico como consecuencia de la hemorragia postparto que es la principal causa de muerte materna en nuestro país.

También es importante destacar, que existen altas posibilidades de que esta patología sea reincidente en futuros embarazos. Por ello, es de suma importancia que el obstetra conozca el historial obstétrico y perfil clínico de una gestante, para que esté alerta y tome las precauciones pertinentes frente a la atención de un nuevo parto, siempre y cuando no se haya realizado la histerectomía.

Desde el punto de vista social, la inversión uterina puerperal es una emergencia obstétrica que se presenta durante el tercer periodo del parto y es de carácter muy grave, con presencia de hemorragia masiva acompañada de shock hipovolémico y neurogénico, desencadenando riesgos de morbimortalidad materna que conllevan a alto costo social y familiar.

El presente caso clínico describe sobre una emergencia obstétrica ocurrida durante el periodo de alumbramiento donde presentó inversión uterina puerperal total que fue diagnosticada de forma inmediata y, por la gravedad del caso fue llevada inmediatamente a sala de operaciones donde procedieron a la intervención quirúrgica culminando en histerectomía abdominal total sin resección de anexos. Asimismo, realizaron un soporte hemodinámico intensivo, por la cantidad considerable de la hemorragia postparto manejada en unidad de cuidados intensivos y sala de operaciones con resultados favorables para la madre.

En tal sentido es importante conocer los factores de riesgo y realizar una intervención inmediata y adecuada en casos de inversión uterina puerperal que conlleven a preservar la salud materna de esta manera contribuir en la disminución de la morbilidad y mortalidad materna en nuestro país.

## CAPÍTULO III

### ANTECEDENTES DE LA INVESTIGACION

#### 3.1 ANTECEDENTES NACIONALES

Mocarro SC, en el año 2019, en Perú, realizó la investigación titulada “factores de riesgo asociados con hemorragias posparto en pacientes atendidas en el hospital de la amistad Perú Corea II-2 Santa Rosa de Piura”, con el objetivo de conocer los factores de riesgo en las hemorragias posparto, es un estudio cuantitativo, con diseño no experimental, retrospectivo, de tipo observacional de casos controles, donde toman una muestra de 169 mujeres tanto para casos como para controles. Donde consideran que las hemorragias posparto, se presenta como la principal causa de muertes en mujeres alrededor del mundo (17 a 40%) sobre todo en países sub desarrollados, en tal sentido los organismos internacionales de la salud, manifestaron que la hemorragia llega a ser la causa del 30% de mortalidad de madres en algunos países de las Américas, la hemorragia es considerada en América latina la segunda causa de muerte materna, sin embargo existen muchos factores que conllevan a la hemorragias posparto, por lo que se requiere de estudios que ayuden a conocer cuáles son los factores asociados. Dentro sus bases teóricas, menciona como factor predisponente a la sobredistensión uterina, desgarros o laceraciones, atonía uterina, retención de tejido y membranas placentarias, acretismo placentario y podemos encontrar que también hacen referencia a la inversión uterina como la salida del útero por el cérvix, el cual podría deberse en general, por el exceso en la tracción del cordón umbilical. Como resultado entre los factores antes del parto se encuentra a la cesárea anterior (OR:1,98; IC:1,1-3,6), antecedentes de anemia (OR:1,84; IC:1,1-3,1), obesidad (OR:1,84; IC:1,1-3,1), multiparidad (OR:1,68; IC:1,1-2,6), y los factores durante el parto se encuentra la labor de parto precipitado (OR:4,84; IC:2,8-8,3), bajo peso al nacer (OR:4,33; IC:1,8-10,3), y las distocias contráctiles (OR:1,84; IC:1,1-3,1) y el uso de medicamentos (OR:2,11; IC:1,2-3,8), el autor concluye que los factores durante el parto que incrementan en dos veces o más la posibilidad de presentar hemorragia posparto, entre ellos encuentran la labor de parto precipitado, bajo peso al nacer, distocias contráctiles y el uso de medicamentos (11).

Quispe BD, en el año 2018, en Perú, realizó la investigación sobre “factores asociados a la presencia hemorragia posparto inmediato en el hospital Guillermo Kaelin De La Fuente en Villa María del Triunfo de julio 2016 a junio del 2017”, tuvo como objetivo determinar los factores que se asocian a la hemorragia posparto inmediato, su investigación fue de tipo descriptivo, corte transversal y retrospectivo, conformado por puérperas atendidas de julio del 2016 a junio del 2017; enrolaron 58 puérperas que presentaron hemorragia post parto, entre ellas mencionan a los diversos números de casos presentados por los diversos factores obstétricos intraparto, a la atonía uterina 32 casos (79.3%), lesiones del canal del parto 21 casos (36.2%), episiotomía 14 casos (24.1%), retención de restos placentarios 8 casos (13.8%), placentación anormal 3 casos (10.4%), inversión uterina 2 casos (3.4%), rotura uterina 1 caso (1.7%). El autor concluye que la incidencia de hemorragia posparto encontrado en el estudio es similar al promedio encontrado en el país, encontrando a la atonía uterina con el más alto porcentaje, seguida de lesiones de canal de parto, episiotomía y por último retención de restos placentarios(12).

Santana LWR, año 2018, en Perú, reportó estudio sobre “Factores maternos y obstétricos relacionados con la hemorragia post parto inmediato en el hospital regional de Loreto del año 2015 al 2017” tuvo como objetivo determinar los factores maternos y obstétricos relacionados con la hemorragia post parto inmediato. Fue un estudio analítico, caso control y retrospectivo. La muestra estuvo constituida por 71 gestantes que presentaron hemorragia postparto inmediato. La técnica de recolección fue análisis documentario. Los principales resultados mostraron procedencia rural o marginal (OR: 3.35), enfermedad hipertensiva del embarazo (OR: 3.97), el control prenatal inadecuado (OR: 2.44) y el antecedente de infección de tracto urinario (OR: 3.31) que fueron factores de riesgo encontrados; mientras que la diabetes gestacional, estado civil soltera, parto pre término y obesidad fueron factores intervinientes. El autor concluye que en los factores obstétricos estudiados, no hubo diferencias entre la hemorragia postparto inmediato y la nuliparidad y el periodo intergenésico; sin embargo, la diabetes durante la gestación, el antecedente de enfermedad hipertensiva en el embarazo, si mostró incrementar en 3.9 veces el riesgo de sufrir hemorragia postparto; mientras que el control prenatal inadecuado

mostró incrementar en 2.4 veces; y por último la obesidad materna incrementó en 3.5 veces más el riesgo de hemorragia postparto inmediato(13).

Flores DA, en el año 2017, en Perú, en su estudio sobre “Factores de riesgo asociados a hemorragia del puerperio inmediato, en el Hospital PNP Luis Sáenz de julio 2016 a julio 2017”, tuvo como objetivo de identificar los factores de riesgo asociados a hemorragia del puerperio inmediato. Fue un estudio tipo retrospectivo, analítico de casos y controles. Para el estudio selecciono 40 puérperas como controles, el muestreo fue probabilístico, con aleatoriedad, y 20 como caso, contando con un total de 60 pacientes de una población total de 716 puérperas. Utilizaron ficha de recolección de datos recabados del software de Microsoft Excel e interpretados en programa SPSS versión 24, dentro de los factores de riesgo para hemorragia del puerperio inmediato, inercia uterina, restos placentarios, placentación anormal, rotura uterina, inversión uterina, lesiones de cérvix y vagina, coagulopatías. Los principales resultados obtenidos fueron: edad de 35 a más ( $p=0.000$ ;  $OR=7,9$ ;  $IC95\%=2.31-26.9$ ), multiparidad ( $p=0.001$ ;  $OR=7,42$ ;  $IC95\%=2.07-26.55$ ), antecedentes obstétricos ( $p=0.000$ ;  $OR=11$ ;  $IC95\%=2.83-42.76$ ), cesárea ( $p=0.001$ ;  $OR=8,3$ ;  $IC95\%=2.31-29.87$ ), y el antecedente más frecuentes fueron pacientes multigestas representando un 60%. El autor concluye que los factores de riesgo para presentar hemorragia en el puerperio inmediato fueron edad de 35 años a más, multiparidad, antecedentes obstétricos y parto por cesárea (14).

Correa L, en el año 2017, en Perú, realizó el reporte de un caso clínico con metodología retrospectiva, con revisión de historia clínica, sobre hemorragia post parto precoz en el I nivel de atención en Lima-Perú, cuyo objetivo fue describir la importancia de realizar el diagnóstico precoz en caso de hemorragia post parto. Se trata de una mujer de 37 años procedente de Lima, tercigesta de 38 semanas de embarazo, refiriendo contracciones uterinas de leves hace 8 horas aproximadamente, con pérdida de líquido amniótico color claro, sin mal olor, poca cantidad, antecedentes personales: embarazo ectópico; y familiares: padre con diabetes, PA=120/70 mmHg, FC=72 x min, respiración=20 x min, temperatura=36.3°C, abdomen: AU=35 cm, LCF= 144 x min, ponderado fetal= 3500 g x ecografía, tacto vaginal=4 cm, incorporación=85%, AP=-2, membrana=rotas líquido

amniótico=claro, pelvis=ginecoide. Dinámica uterina: 2/10, 30 segundos de duración, intensidad ++, con hemoglobina 12.9%, Grupo "O" Factor RH positivo. examen de orina = negativo, HIV=no reactivo, RPR=no reactivo, glucosa=83mg/dl, le realizan conducción de trabajo de parto con oxitocina, pasado un tipo la paciente refiere sensación de pujo (el periodo activo duro 8 horas), pasa a sala de parto, produciéndose un parto eutócico, se realiza alumbramiento dirigido, tipo shultze con placenta con membranas completas con sangrado vaginal aproximadamente 300 cc, a los 10 minutos el sangrado va en aumento con coágulos, se realiza todo lo descrito en las guías de atención, la puérpera se encuentra mareada, confusa, pálida con escalofríos., posterior a ello sus resultados de Hemoglobina es 5/dl, siendo referida la paciente con Diagnostico: Puérpera inmediata de 1hr 30min, hemorragias posparto por atonía uterina, anemia severa aguda. Ya en el Hospital le transfundieron 4 unidades de paquete globular, siendo dada de alta a los 5 días, previo a describir el caso clínico, menciono las causas de la hemorragias post parto entre ellas nombró a la inversión uterina, dando a conocer su manejo de este según su nivel de complejidad y capacidad resolutive ya que, en el Perú, la mortalidad materna al 2015 el MINSA refería que el 63% de los casos ocurren en el puerperio y de ello el 57.8% en el puerperio inmediato, también refiere que las hemorragias si no es tratado adecuada y debidamente termina en complicaciones como anemia aguda, shock hipovolémico, coagulación intravascular diseminada, insuficiencia renal, panhipopituitarismo. El autor concluye que, la acción inmediata y oportuna puede salvar vidas, de ahí la importancia del diagnóstico precoz y oportuno (15).

### **3.2 ANTECEDENTES INTERNACIONALES**

Almeida PK, el año 2019, en Ecuador, reportó el estudio de análisis de caso sobre "inversión uterina", donde menciona que la inversión uterina es una entidad clínica poco común y poco predecible que cuando se presenta se comporta como una verdadera emergencia obstétrica, por lo cual el diagnóstico oportuno, netamente clínico es esencial para ofrecer el manejo adecuado y para evitar posibles muertes maternas. El caso que se reportó se trata de una mujer de 21 años que ingresó por el servicio de emergencia del Hospital Provincial General Docente de Riobamba con diagnóstico de gestación de 39 semanas más labor de parto en fase activa, posterior



a su ingreso a Centro Obstétrico se produce el parto y seguido a este se presenta una inversión uterina, se analizan antecedentes patológicos personales y características del parto. En el presente caso se estudiaron las comorbilidades presentes en la paciente, los procedimientos realizados y cuáles son sus alternativas, como llegar a su diagnóstico y el tratamiento adecuado tanto para la inversión uterina como para la hemorragia posparto que presenta la paciente. La paciente egresó en buenas condiciones hemodinámicas, con su hemograma dentro de parámetros normales y además se le indican los signos de alarma que pueden presentarse y como culminar con el tratamiento impuesto (16).

Coad S et al, el año 2017, en Estados Unidos, reportó el estudio sobre “Riesgos y consecuencias de la inversión uterina puerperal en los Estados Unidos, 2004 a 2013”, cuyo objetivo fue definir la incidencia, las tendencias temporales y los resultados en mujeres con inversión uterina utilizando una cohorte de Estados Unidos representativa a nivel nacional. Fue estudio de cohortes retrospectivo de todos los partos desde 2004 hasta 2013 para estimar la incidencia, tendencias y la letalidad. Los principales resultados fueron: Entre 8.294.279 partos entre 2004 y 2013, hubo 2427 casos de inversión uterina puerperal, lo que corresponde a una incidencia de 2,9 por 10.000 partos (IC 95% 2,8-3,0). Hubo 1 muerte materna en nuestra cohorte (4,1 por cada 10.000 eventos). Entre las mujeres con una inversión uterina, el 37,7% (IC 95% 35,8-39,6%) tuvo una hemorragia posparto asociada, el 22,4% (IC 95% 20,7-24,0%) recibió una transfusión de sangre y el 6,0% (IC 95% 5,1-7,0%) requirió tratamiento quirúrgico. Solo el 2,8% (IC 95% 2,1-3,5%) se sometió a una histerectomía. La duración media de la estancia hospitalaria fue de 3 días. Los autores concluyeron que este estudio proporciona los resultados poblacionales más grandes sobre la inversión uterina puerperal hasta la fecha y destaca la alta probabilidad de resultados maternos adversos asociados con la afección. Los resultados informan la optimización del manejo clínico, al prepararse para una posible hemorragia posparto, la necesidad de productos sanguíneos y el manejo quirúrgico en el raro caso de inversión uterina (17).

Clavijo IM, et al, en el año 2016, en Cuba, realizaron un estudio sobre “inversión uterina obstétrica” en donde tuvieron como objetivo identificar las posibles causas y el tratamiento, fue un estudio de revisión de caso clínico, de una gestante de 23

años, con antecedente de embarazo y parto eutócico hace dos meses, en la cual presentó hemorragia posparto que se interpretó como atonía uterina y se solucionó con tratamiento médico que además realizaron revisión manual de la cavidad uterina, la paciente refirió que después del parto mantenía sangrado genital en manchas, que se fue intensificando en los dos últimos días posterior a un esfuerzo físico, desde entonces presento sangrado abundante e intermitente con coágulos de importancia que desaparecían con reposo en cama, negó haber presentado fiebre escalofríos, dolor intenso o anemia, le realizaron especuloscopia, encontrando una vagina distensible, donde a través del orificio cervical externo observaron una tumoración redondeada que protruye por la vagina, de color rojizo, de 6cm de diámetro aproximadamente, que sangro fácilmente al roce con el espejo. Con esos datos deciden su ingreso a hospitalización con diagnóstico de mioma abortivo. Cuando ingresan a sala de operaciones al reevaluarla al examen físico no pudieron definir el cuerpo del útero en la pelvis durante el tacto vaginal es el momento donde sospecharon el diagnóstico de inversión uterina puerperal. Realizaron un video laparoscópico de urgencia y comprobaron el diagnóstico, realizaron las maniobras, técnicas y procedimientos correspondiente encontrando isquemia prolongada del musculo uterino, por el cual decidieron realizar histerectomía total. La evolución post quirúrgica fue favorable y le dieron de alta 4 días posoperada. Los autores concluyen que debe sospecharse de inversión uterina aun en ausencia de dolor pélvico intenso o hemorragia vaginal severa. El diagnóstico diferencial resulta difícil y debe hacerse con otras masas tumorales que protuyen a través del canal cervical y ocupan parcial o totalmente la vagina, y que también pueden presentarse de forma tardía, y la clasifican como inversión uterina crónica por presentarse posterior a la cuarta semana del parto (5).

Borges R et al, en el año 2016, en Cuba, realizaron un estudio sobre “Inversión uterina puerperal subaguda grado II” suscitado en el Hospital Docente “Mártires del 9 de Abril”, tuvo como objetivo conocer las posibles causas y el manejo de una inversión uterina. Es un estudio de revisión de caso clínico, de una gestante de 22 años de edad con amenaza de parto pretérmino: trastorno cualitativo plaquetario, primípara con parto vaginal hace 22 días, anemia ligera en su segundo trimestre. Tuvo un ingreso a final del embarazo con cifras elevadas de presión arterial que no se detectó al ingreso al hospital, por lo que no recibe tratamiento siendo dada de

alta a los 2 días. Tuvo trabajo de parto y periodo expulsivo dentro de la normalidad, requirió extracción manual de placenta, con sangrado que provocó caída de la hemoglobina. Posterior a ello mantuvo sangrado leve a manchas, en dos ocasiones se intensificó, por la cual fue hospitalizada dos veces y transfundida, por anemia severa. El examen ecográfico revela imagen ecogénica compleja hacia el fondo del útero. En el segundo ingreso recibió progesterona de depósito. Todo lo anterior fue en otro centro asistencial, luego acudió al Hospital Mártires del 9 de abril, por sangrado genital. Al examen con espéculo vaginal se evidencia vagina amplia, distensible, orificio cervical externo parcialmente dilatado y retraído, observándose una protrusión redondeada del fondo uterino invertido, acompañado de sangrado espontáneo. Al Tacto vaginal: útero puerperal aumentado de tamaño, lográndose tocar el fondo uterino invertido con hemorragia profusa. Tuvieron como diagnóstico inversión uterina puerperal sub aguda grado II. Se manejó con cloruro de sodio en dos vías endovenosas, transfusión sanguínea y oxigenoterapia. Se intentó maniobras para la reducción manual de la inversión uterina sin resultados y se sometió a laparotomía que inicialmente se intentaron la corrección uterina mediante técnica de Huntington no lográndose reponer y luego procedieron a la histerectomía total. La evolución postoperatoria fue favorable, con antibioticoterapia por cinco días, y posterior a ello le dieron de alta. Los autores concluyeron en que cuanto más corto sea del tiempo que transcurre entre la inversión uterina y la reposición del útero, mayor será la probabilidad de éxito (3).

Laga E, et al, el año 2016, en España, reportaron el estudio sobre "Actuación en una inversión uterina" cuyo objetivo fue dar a conocer el manejo exitoso de una inversión uterina; fue un estudio de revisión de caso clínico, en el cual describieron el caso de una mujer de 30 años, primigesta, sin antecedentes personales de interés. Durante el embarazo presentó varios episodios patológicos: en la semana 22 se realizó cerclaje cervical exitoso por acortamiento de cérvix; tras la prueba de O'Sullivan en el segundo trimestre fue diagnosticada de diabetes gestacional no insulino dependiente, que fue controlada el resto del embarazo mediante dieta diabética. En la semana 33, se hospitalizó por Síndrome de Hellp, tras un hallazgo de presiones arteriales de 180/113 mmHg, 174/ 81mmHg, 165/100 mmHg, un aumento de 6 kg en 3 semanas, proteinuria y edemas moderados. Permaneció hospitalizada bajo perfusión intravenosa de labetalol, glucemia estable, sin

alteraciones hepáticas, con anemia y trombocitopenia leve, siendo valorada conjuntamente con obstetricia, endocrinología y hematología. Se administró corticoides para maduración pulmonar fetal. Durante su hospitalización a la semana 34 comenzó con dinámica uterina y se dio inicio el trabajo de parto. Se retiró cerclaje y se dejó evolucionar de forma espontánea. Evolucionó un trabajo de parto sin complicaciones (2 horas) con anestesia epidural. El parto se desarrolló sin complicaciones con una recién nacida de 2.209 g de peso, Apgar 9-10 a los 5 minutos del nacimiento y comprobado previamente que la placenta estaba desprendida mediante el signo de Kustner, se solicitó a la mujer que pujara para ayudar el alumbramiento. Mientras lo realizaba, la mujer refirió un dolor intenso en hemiabdomen inferior, apareciendo la placenta en el introito vaginal seguida de una masa dura y objetivándose una metrorragia moderada. Al palpar el abdomen no se tocó el fondo uterino y, al sospechar de la inversión uterina, se comunicó al anestesista y al ginecólogo, siendo este último quien confirmó el diagnóstico. El ginecólogo despegó la placenta, ya que estaba parcialmente desprendida y repuso el útero exitosamente, tras varias tentativas, mediante la técnica de Harris y bajo sedación de la paciente. La matrona administró relajantes uterinos, comenzó perfusión de expansores de plasma por el compromiso hemodinámico progresivo, extrajo pruebas cruzadas y puso una sonda vesical a la paciente. Una vez repuesto el útero se realizó legrado con cucharas de Pinard extrayendo restos placentarios de forma ecoguiada. Seguido de ello se colocó taponamiento vaginal y se mantuvo la sonda vesical para favorecer la formación del globo de seguridad y prevenir la recurrencia; se administraron uterotónicos por vía rectal y se inició la administración de oxitócicos intravenosos, que se mantuvo durante las siguientes 12 horas. La trasladaron a sala de despertar para el control de puerperio inmediato. Durante 3 horas que transcurrieron con normalidad, con monitoreo de funciones vitales, el sangrado y globo de seguridad. La paciente regreso al servicio de planta donde estuvo por 72 horas más, donde se realizó transfusión sanguínea y tratamiento antihipertensivo, hasta normalizar las cifras de hemoglobina y tensión arterial, posterior a ello fue dada de alta con control ambulatorio por su matrona y médico de atención primaria. Los autores concluyeron en que la inversión uterina es un cuadro clínico raro, y destacan la importancia de su reconocimiento precoz, asimismo la importancia de contar con un equipo profesional multidisciplinario para su correcto tratamiento, y observan la importancia de la matrona es vital tanto en el

diagnóstico precoz como en el mantenimiento del estado de la mujer mientras se resuelve el problema (18).

Roopa M et al, en India, el año 2015, reportó el estudio sobre “Manejo de la inversión uterina puerperal aguda y subaguda con nitroglicerina intravenosa”, cuyo objetivo fue describir el reporte de dos de casos de inversión uterina puerperal en los que la reposición manual del útero fue facilitado por el uso de nitroglicerina endovenosa. Se reportó como caso 1: Mujer de 25 años, para 1, con diagnóstico de inversión uterina completa que se presentó como un caso de hemorragia posparto. Se realizó reanimación. Se decidió lograr la relajación uterina con 50 µg nitroglicerina intravenosa. Se utilizó ketamina intravenosa para la sedación. Se logró una relajación uterina completa, lo que permitió la reposición sin esfuerzo por el puño del cirujano. La infusión de oxitocina y el masaje uterino iniciaron las contracciones uterinas en 5 minutos. Poco a poco se fue retirando el puño. Después de una transfusión de sangre adecuada, este paciente se recuperó normalmente. Caso 2: Un segundo caso involucró inversión uterina parcial, en una mujer de 22 años, para 1, que tenía placenta retenida. Se diagnosticó inversión uterina parcial porque durante el examen de abdomen el fondo de su útero no había sido palpable, y durante un examen vaginal, se palpaba un anillo cervical resistente a través del cual se podía palpar el fondo de útero. La pérdida de sangre del paciente fue 1500 ml; por tanto, se administró una transfusión La inversión no se corrigió con ketamina, pero se corrigió con 50 microgramos de nitroglicerina intravenosa sin efectos secundarios. Resultados: Ambos casos fueron tratados con éxito con el uso de nitroglicerina intravenosa. Ambas mujeres tuvieron hemorragia posparto causada por inversión uterina. Se encontró que 50 µg de nitroglicerina intravenosa era eficaz y no se asoció con ningún efecto adverso. Los autores concluyeron que los anestésicos generales se utilizan generalmente para la relajación uterina en casos de inversión uterina, pero estos agentes se asocian con efectos secundarios graves. La nitroglicerina endovenosa es una herramienta útil en el arsenal obstétrico. Su corta duración de acción y rápida absorción lo hacen ideal para una rápida relajación uterina y cervical. Los ginecólogos y obstetras deben familiarizarse con los agentes del arsenal de ginecología para que se pueda prevenir la cirugía mayor en casos como los descritos en este artículo (19).

Araque L et al, en el año 2014, en España realizaron un estudio sobre “inversión uterina puerperal: experiencia en nuestro centro”, el cual tuvo como objetivo, evaluar la incidencia, la evolución y el riesgo de recurrencia de la inversión uterina. Es un estudio retrospectivo, donde se revisaron casos diagnosticados ocurridos en el Hospital, donde se encontraron 22 casos de 105.499 entre cesareas y partos vaginales, desde enero de 1993 a diciembre del 2013 y se analizaron diferentes riesgos como, nuliparidad (86%), cirugía anterior, (18%), retención placentaria (36.4%), atonía uterina (13.6%) asimismo 6 (27%) fueron cesareadas y 16 gestantes (73%) tuvieron un parto vaginal. Los resultados mostraron que la nuliparidad con (86%) y retención placentaria con (36.4%), fueron factores de riesgo importantes en el estudio. Cabe resaltar que la precocidad en el diagnóstico y el tratamiento es de vital importancia. Los autores concluyeron en que uno de los factores más resaltantes es la nuliparidad, seguido por retención placentaria (20).

## **CAPÍTULO IV**

### **DISCUSIÓN DE CASO CLINICO**

La inversión uterina puerperal es una patología impredecible que puede presentarse en el tercer periodo del parto, donde la hemorragia puede ser rápida y potencialmente mortal, y requiere un reconocimiento rápido y un tratamiento agresivo para la reposición uterina inmediata en primera instancia y si ésta fracasa terminaría inclusive en histerectomía.

Se presenta el caso clínico de una segundigesta de 36 años de edad, con 37 semanas de edad gestacional con diagnóstico de ruptura prematura de membranas que culminó en parto vaginal espontáneo; que durante el alumbramiento se evidencia resistencia para extracción de placenta, y durante la tracción controlada por 15 minutos de cordón umbilical se produce inversión uterina total del útero, acompañada de hemorragia masiva y shock hipovolémico; inmediatamente se realiza maniobras de restitución de útero sin éxito; y por encontrar restos placentarios fuertemente adheridos pasa a laparotomía exploratoria para restitución de útero y colocación de puntos Landaure; que evoluciona desfavorablemente con atonía uterina y es reintervenida para histerectomía total con ooforectomía derecha. Fue manejada en unidad de cuidados intensivos y evoluciona con coagulación intravascular diseminada y falla renal por lo que es referida a hospital de tercer nivel.

Entre los factores de riesgo detectados en el presente caso clínico fue una fuerte adherencia de la placenta que a la maniobra de tracción del cordón umbilical ocasionó la inversión uterina; las cuales coinciden con lo descrito por Tosal B et al (21) quienes reportan como factores predisponentes: debilidad de la pared uterina y los ligamentos congénita o secundaria a embarazos y/o cirugía previa, debilidad de la pared abdominal, inserción de la placenta en el fondo uterino, placentas muy adheridas, cordones umbilicales cortos, tumoraciones uterinas, baja paridad, edad joven y la inversión uterina puerperal previa.

Según Shrestha R et al (22), la inversión uterina puerperal total aguda es una complicación rara y potencialmente mortal durante el parto vaginal. La incidencia varía considerablemente, desde 1 de cada 550 a 1 de cada 50.000 partos vaginales. Se ha informado una mortalidad materna de hasta el 15 %. El diagnóstico temprano

y el manejo oportuno de la inversión uterina son esenciales para reducir la mortalidad y morbilidad materna. En el presente caso clínico, la morbilidad materna por la hemorragia masiva y el shock hipovolémico ocasionaron coagulación intravascular diseminada con falla renal y anemia severa que requirió hemoderivados y manejo en unidad de cuidados intensivos con evolución tórpida que obligó referir a otro establecimiento de mayor complejidad de atención de tercer nivel.

Cabe resaltar lo señalado por Ihama Y et al (23) y Achanna S et al (24) , que la inversión uterina ocurre cuando el útero se invierte y el fondo uterino se prolapsa hacia o a través del cuello uterino dilatado traspasando el introito. Aunque se desconoce la causa precisa, la causa de la inversión uterina puerperal aguda generalmente se reporta como un mal manejo de la tercera etapa del trabajo de parto, con tracción prematura del cordón umbilical y / o acumulación de presión en el fondo uterino antes de la separación de la placenta.

Tal como señala Mondal PC et al (25), la inversión uterina puerperal es rara, pero es una emergencia obstétrica impredecible y potencialmente mortal. Si la inversión uterina aguda pasa desapercibida y no se trata de manera adecuada, se produce una hemorragia grave y un shock hipovolémico que conduce a la muerte materna. Se ha informado que la mortalidad materna por inversión uterina llega al 15%.

Según Achanna S et al (24), Mirza FG eta al (26), Shiota K et al (27) y Mondal PC et al (25) las inversiones uterinas se pueden clasificar de acuerdo con el período entre el inicio y el parto: la inversión aguda ocurre dentro de las 24 h posteriores al parto; La inversión subaguda ocurre entre las 24 horas y 1 mes después del parto; y se produce una inversión crónica después de 1 mes después del parto. Además, las inversiones uterinas pueden clasificarse según su gravedad como a) incompletas, en las que el fondo uterino desciende pero no se extiende a través del cuello uterino; b) completo, donde el fondo desciende a través del orificio cervical externo pero no al introito vaginal; y c) prolapso, donde el fondo uterino se extiende hasta o a través del introito vaginal. La inversión uterina puerperal produce hemorragia posparto grave porque el fondo uterino invaginado en la cavidad uterina obstruye la contracción uterina después del parto. Además, el endometrio invertido



se estira, lo que agrava el sangrado del lugar de la mucosa donde se separa la placenta.

Según Bhalla R et al (7), la gran mayoría de los casos (94%) se presentan con hemorragia, con o sin shock. Cabe señalar que, inicialmente, el shock puede ser neurogénico con signos de bradicardia e hipotensión pero, con el tiempo, se producirá una hemorragia posparto; la cual coincide con el presente caso clínico donde se presentó shock hipovolémico inmediato que requirió manejo hemodinámico inmediato con transfusión sanguínea correspondiente.

El manejo de la inversión uterina requiere la reposición del útero, la instauración inmediata de medidas para corregir el shock, tanto hipovolémico como neurológico, y la terapia antibiótica (2,10).

Según recomendación de BJOG (28), hasta que haya sangre disponible, infundir hasta 3,5 litros de líquidos claros calentados, inicialmente 2 litros de cristaloides isotónicos. La reanimación con líquidos adicional puede continuar con isotónicos adicionales: cristaloides o coloides.

Como señala Mirza FG et al (26), las primeras prioridades de tratamiento para la inversión uterina son el diagnóstico rápido y el tratamiento adecuado. El diagnóstico se realiza mediante palpación abdominal y vaginal; la colposcopia adicional y la ecografía vaginal también son eficaces. Tal como señalan Cunningham FG et al (29) el tratamiento estándar para la inversión uterina es el reposicionamiento rápido del fondo uterino y el tratamiento de la hemorragia posparto. El abordaje principal inmediatamente después de la inversión uterina es el reposicionamiento manual mediante manipulación vaginal, que implica restablecer la inversión uterina empujando hacia arriba el fondo de útero con la palma y los dedos. Si los intentos iniciales fallan, se requiere una intervención quirúrgica. El procedimiento abdominal más comúnmente descrito es la técnica de Huntington. Si estos enfoques no tienen éxito, la histerectomía total que salva la vida es la última opción (2,10,24). Tal como sucedió con el presente caso, se realizó la histerectomía total como último recurso para controlar la hemorragia puerperal.

Coad S et al (17) en estudio reciente en E.E.U.U mostraron resultados maternos adversos asociados con la inversión uterina puerperal en 2427 mujeres con inversión uterina puerperal entre 2004 y 2013 en los Estados Unidos: hemorragia posparto en 37,7%; transfusión de sangre en 22,4%; manejo quirúrgico en 6% e histerectomía en 2.8%. En el presente caso clínico después de dos intentos de manejo conservador culminó en histerectomía.

Finalmente señalar, tal como señalan Oyelese Y et al (30) y Walfish M et al (31) quienes reportan que la hemorragia obstétrica se considera la principal causa de mortalidad materna en todo el mundo, y representa el 25-30% de todas las muertes maternas, y se estima que 140.000 mujeres mueren anualmente por esta complicación. En consecuencia, la prevención de la muerte por hemorragia obstétrica es un factor clave para reducir la mortalidad materna en general. El sangrado puerperal a menudo conduce a una hemorragia masiva causada por el aumento del flujo sanguíneo alrededor del útero, lo que puede causar un shock hemorrágico. Además, las pacientes en shock obstétrico desarrollan inmediatamente coagulación intravascular diseminada debido a la activación excesiva del sistema de coagulación; tal como sucedió en el presente caso clínico.

## **CAPÍTULO V**

### **CONCLUSIONES Y RECOMENDACIONES**

#### **5.1 CONCLUSIONES**

- d) Las características clínicas de inversión uterina puerperal fueron la hemorragia vaginal y dolor abdominal pudiendo llegar hasta shock hipovolémico.
- e) Los factores de riesgo atribuidas fueron una tracción del cordón umbilical no controlada, maniobra de presión sobre el fondo uterino durante el alumbramiento y una implantación de la placenta en el fondo uterino que dificultaba la extracción de la placenta.
- f) Otro factor obstétrico importante detectado fue la nuliparidad y edad materna avanzada.
- g) Se presentó hemorragia posparto severo que llevó a la anemia aguda que requirió politransfusión sanguínea.
- h) El manejo inicial fue la reposición uterina sin éxito, luego laparotomía exploratoria para manejo conservador con puntos de Landaure y posteriormente fue reintervenida para histerectomía total.
- i) La evolución materna fue estacionaria con compromiso de coagulación intravascular diseminada y falla renal que fue manejada en unidad de cuidados intensivos que requirió referencia a establecimiento de nivel terciario.

## **5.2 RECOMENDACIONES**

- a) Promover capacitación al personal de salud dedicada al cuidado de la salud materna sobre la detección de factores de riesgo y diagnóstico de la inversión uterina puerperal durante el tercer periodo del trabajo de parto.
- b) Promover la actualización en la capacitación al personal de salud que atiende el parto sobre el alumbramiento dirigido

## REFERENCIAS BIBLIOGRÁFICAS

1. Wendel MP, Shnaekel KL, Magann EF. Uterine Inversion: A Review of a Life-Threatening Obstetrical Emergency. *Obstet Gynecol Surv.* 2018;73(7):411-417
2. American College of Obstetricians and Gynecologists (ACOG). Committee on Practice Bulletins-Obstetrics. Practice Bulletin No. 183: Postpartum Hemorrhage. *Obstet Gynecol.* 2017; 130(4):e168-e186, reaffirmed 2019.
3. Borges R, Diaz F, Antonio O, Rodriguez O, Garaboto M, Moya C, More A, et al. Inversión uterina puerperal subaguda grado II. *Revista Cubana de Obstetricia y Ginecología.* 2016; 42(1):199–207.
4. Karlsson H, Pérez C. Hemorragia postparto. *An. Sist. Sanit. Navar.* 2009; 32 (Supl. 1): 159-167. Available from: [http://scielo.isciii.es/scielo.php?script=sci\\_arttext&pid=S1137-66272009000200014LKML](http://scielo.isciii.es/scielo.php?script=sci_arttext&pid=S1137-66272009000200014LKML),
5. Clavijo IM, Rodríguez A, López R, Estrada E. Inversión uterina puerperal crónica. *Revista Cubana de Obstetricia y Ginecología.* 2014; 40: 89-95. Available from: [http://scielo.sld.cu/scielo.php?script=sci\\_arttext&pid=S0138-600X2014000100010&lang=pt](http://scielo.sld.cu/scielo.php?script=sci_arttext&pid=S0138-600X2014000100010&lang=pt)
6. Martínez-Galiano JM. Prevention of the postpartum hemorrhage implementing active management during delivery. *Matronas Prof.* 2011; 12 (1): 24-27. Available from: <http://www.federacion-matronas.org/wp-content/uploads/2018/01/vol10n4pag20-26.pdf>
7. Bhalla R, Wuntakal R, Odejinmi F, Khan RU. Acute inversion of the uterus. *The Obstetrician & Gynaecologist.* 2009;11(1):13–18. doi:10.1576/toag.11.1.13.27463.
8. Leduc D, Senikas V, Lalonde AB. Clinical Practice Obstetrics Committee. Active management of the third stage of labour: prevention and treatment of postpartum hemorrhage. *J Obstet Gynaecol Can.* 2009; 31(10):980-993. doi: 10.1016/S1701-2163(16)34329-8
9. Watanabe A. A case of uterine inversion complicated with placenta accreta. *Placenta.* 2017; 59(2017):183–4. Available from: <https://linkinghub.elsevier.com/retrieve/pii/S0143400417310950>


10. Ministerio de Salud. Guías de práctica clínica para la atención de emergencias obstétricas según nivel de capacidad resolutive. Hemorragia posparto. Lima, Perú. 2007.
11. Mocarro SC. Factores de riesgo asociados hemorragias postparto en pacientes atendidas en el Hospital de la amistad Peru Corea II-2 Santa Rosa de Piura 2017. Piura-Perú 2019
12. Quispe B. Factores asociados a la presencia de hemorragia postparto inmediato en el Hospital Guillermo Kaelin de la Fuente Vila Maria del Triunfo de julio 2016 a junio 2017. Tesis de Especialidad. Universidad San Martín de Porres, Lima-Perú 2018.
13. Santana LWR. Factores maternos y obstétricos relacionados con la hemorragia post parto inmediato en el hospital regional de Loreto del año 2015 al 2017. Universidad Nacional de la Amazonía Peruana. Perú, 2018.
14. Flores D. Factores de riesgo asociados hemorragia del puerperio inmediato, Hospital PNP Luis N. Saenz, julio 2016-julio2017. Lima -Perú 2017.
15. Correa LM. Hemorragia postparto precoz en el Inivel de atencion Lima-2017. Moquegua-Perú 2017.
16. Almeida Guevara PK. Inversión uterina. Tesis de pregrado de la Escuela Superior Politécnica de Chimborazo Facultad de Salud Pública. Ecuador. 2019.
17. Coad S, Dahlgren L, Hutcheon J. Risks and consequences of puerperal uterine inversion in the United States, 2004 through 2013. *Am J Obstet Gynecol.* 2017; 217(3):377.e1-377.e6. doi: 10.1016/j.ajog.2017.05.018.
18. Laga E, Santiago M, Gil R, Arias T, Sánchez L. Actuación en una inversión uterina. Estudio de un caso; *Revista médica electrónica Portales Médicos*; [revista en la Internet]. 2016; (2). Disponible en: <https://www.revista-portalesmedicos.com/revista-medica/inversion-uterina-caso-clinico/Vbnm>
19. Roopa M, Viral S, Shaveta J, Nitin J. Management of Acute and Subacute Puerperal Uterine Inversion with Intravenous Nitroglycerin. *Journal of Gynecologic Surgery.* 2015; 31(2):104-106.
20. Araque L, Ortiz M, Torró R, Meseguer R, Almela D, Marín P. Inversión uterina puerperal: experiencia en nuestro centro. *Prog Obstet Ginecol.* 2014; 57(8):344-8.

21. Tosal B, Pastor R. Inversión uterina puerperal. Análisis de un caso y revisión de la literatura médica. *Clin Invest Gin Obst.* 2007;34(1):31-4 DOI: 10.1016/S0210-573X(07)74469-6
22. Shrestha R. Shrestha, S. Acute Total Uterine Inversion: A Life Threatening Obstetric Emergency. *Nepal Journal of Obstetrics & Gynaecology.* 2017; 12(1):62-63.
23. Ihama Y, Fukasawa M, Ninomiya K, Miyazaki T. Acute puerperal uterine inversion. *Forensic Sci Med Pathol.* 2014;10:272–274 DOI 10.1007/s12024-013-9517-4
24. Achanna S, Mohamed Z, Krishnan M. Puerperal uterine inversion: a report of four cases. *J Obstet Gynaecol Res.* 2006; 32:341–5.
25. Mondal PC, Ghosh D, Santra D, Majhi AK, Mondal A, Dasgupta S. Role of Hayman technique and its modification in recurrent puerperal uterine inversion. *J Obstet Gynaecol Res.* 2012; 38: 438–41.
26. Mirza FG, Gaddipati S. Obstetric emergencies. *Semin Perinatol.* 2009; 33:97–103.
27. Shiota K, Ota T, Tsujioka H, Miyamoto S. Uterine inversion due to a leiomyoma on postpartum day 41: a case report. *J Obstet Gynaecol Res.* 2011; 37:897–900.
28. BJOG. Prevention and Management of Postpartum Haemorrhage. *BJOG: An International Journal of Obstetrics & Gynaecology.* 2016; 124(5):e106–e149. doi:10.1111/1471-0528.14178
29. Cunningham FG, Leveno KJ, Bloom SL, Hauth JC, Gilstrap L, Wenstrom KD (2005) Inversion of the uterus: Section VII Obstetrical complications 35. Obstetrical hemorrhage. In: *Williams Obstetrics.* 22nd ed. New York: McGraw-Hill, pp 833–834
30. Oyelese Y, Ananth CV. Postpartum hemorrhage: epidemiology, risk factors, and causes. *Clin Obstet Gynecol.* 2010; 53:147–56.
31. Walfish M, Neuman A, Wlody D. Maternal haemorrhage. *Br J Anaesth.* 2009; 103:i47–56.

## TURNITIN

### INVERSION UTERINA PUERPERAL AGUDA COMO CAUSA DE HEMORRAGIA POSPARTO ATENDIDA EN EL HOSPITAL DE HUARAL

INFORME DE ORIGINALIDAD



ENCONTRAR COINCIDENCIAS CON TODAS LAS FUENTES (SOLO SE IMPRIMIRÁ LA FUENTE SELECCIONADA)

8%  
★ 1library.co  
Fuente de Internet

Excluir citas

Activo

Excluir coincidencias < 2%

Excluir bibliografía

Apagado





PERÚ

Ministerio  
de Salud

“Año del Bicentenario del Perú: 200 años de Independencia”

AUTORIZACION PARA TRABAJO DE INVESTIGACION

EL DIRECTOR DEL HOSPITAL SAN JUAN BAUTISTA –HUARAL, accede a la solicitud y otorga:

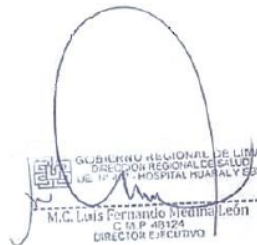
La autorización a la Obstetra POICON MACHCCO, SHEYLA LESLI con DNI N° 46778734. Egresada de la Segunda Especialidad en Riesgo Obstétrico de la Universidad Norbert Wiener, para poder realizar la revisión de la HC: 91703 en el servicio de Obstetricia para el desarrollo de su Trabajo Académico (Caso Clínico): “INVERSION UTERINA PUERPERAL AGUDA COMO CAUSA DE HEMORRAGIA POST PARTO ATENDIDA EN EL HOSPITAL DE HUARAL”

La autorización que se recoja será confidencial y no se usara para ningún propósito fuera de esta investigación.

Sin otro particular me despido de Ud.

Huaral, 10 de Febrero del 2021

Atentamente:



GUBIERNU REGIONAL DE LIMA  
DIRECCION REGIONAL DE SALUD  
U.C. 12-001 - HOSPITAL ROSAL Y SUS  
M.C. Luis Fernando Medina León  
C. 08 P 403124  
DIRECTOR EJECUTIVO

