



Universidad
Norbert Wiener

Powered by **Arizona State University**

**FACULTAD DE CIENCIAS DE LA SALUD
ESCUELA ACADÉMICO PROFESIONAL DE OBSTETRICIA**

Trabajo Académico

Acretismo placentario en cesareada anterior con diagnóstico de placenta previa
en el Instituto Nacional Materno Perinatal, mayo 2017

**Para optar el Título de
Especialista en Riesgo Obstétrico**

Presentado por:

Autora: Torres Santisteban, Karla Isabel

Autora: Cárdenas Hernández, Rosario Alicia

Asesor: Dr. Rodríguez Chávez, Carlos Leonidas

Código ORCID: <https://orcid.org/0000-0002-9400-3143>

Lima – Perú

2018

ÍNDICE

	Pág.
RESUMEN	3
ABSTRACT	4
INTRODUCCIÓN	5
<u>CAPÍTULO I</u>	9
DESCRIPCIÓN DEL CASO CLÍNICO	
<u>CAPÍTULO II</u>	17
JUSTIFICACIÓN DE LA INVESTIGACIÓN	
<u>CAPÍTULO III</u>	19
ANTECEDENTES DE INVESTIGACIÓN	
3.1 Antecedentes nacionales	19
3.2 Antecedentes internacionales	21
<u>CAPÍTULO IV</u>	25
DISCUSIÓN DE CASO CLÍNICO	
<u>CAPÍTULO V</u>	31
CONCLUSIONES Y RECOMENDACIONES	
5.1 CONCLUSIONES	31
5.2 RECOMENDACIONES	32
REFERENCIAS BIBLIOGRÁFICAS	33
ANEXOS	38

RESUMEN

Objetivo: Describir el manejo de un caso clínico de acretismo placentario en cesareada anterior con diagnóstico de placenta previa en el Instituto Nacional Materno Perinatal.

Material y Métodos: Estudio de caso clínico elegido en el Instituto Nacional Materno Perinatal de Lima en mayo del 2017. Se analizaron los antecedentes personales, patológicos, obstétricos, examen clínico, diagnósticos, exámenes auxiliares, manejo por la especialidad, la evolución desde el ingreso por emergencia hasta el alta médica, considerando las referencias bibliográficas sobre el caso clínico.

Resultados: Se expone el caso clínico de una multigesta de 42 años de edad, múltipara, con 38 semanas de edad gestacional, con diagnóstico de acretismo placentario con factores de riesgo como cesareada anterior 1 vez, edad materna avanzada, placenta previa y multiparidad; sometida a cesárea cursó con hemorragia masiva mayor de 1500cc por encontrar la placenta previa total adherida a segmento uterino que obligó a realizar de inmediato histerectomía abdominal total. Se obtuvo una recién nacida viva con puntuación de Apgar normal y peso adecuado para la edad gestacional. Paciente en el postoperatorio evoluciona favorablemente y sale de alta médica al 5° día de hospitalización.

Conclusión: Los factores de riesgo relevantes para la sospecha clínica de acretismo placentario que se debe tener en cuenta durante la atención prenatal son principalmente antecedentes obstétricos como cesareada anterior con diagnóstico de placenta previa.

Palabras Claves: Acretismo placentario, placenta previa, cesareada anterior, hemorragia postparto.

ABSTRACT

Objective: To describe the management of a clinical case of placental accreta in the anterior caesarea with diagnosis of placenta previa in the National Maternal Perinatal Institute.

Material and Methods: Clinical case study chosen at the National Maternal and Perinatal Institute of Lima in May 2017. Personal, pathological, obstetric history, clinical examination, diagnosis, auxiliary tests, management by specialty, evolution from emergency admission until medical discharge, considering the bibliographic references on the clinical case.

Results: We present the clinical case of a multigesta of 42 years of age, multiparous, with 38 weeks of gestational age, with a diagnosis of placental accreta with risk factors such as anterior cessation 1 time, advanced maternal age, placenta previa and multiparity; undergoing a cesarean section with massive hemorrhage greater than 1500cc because of finding the total placenta previa adhered to the uterine segment, which required immediate total abdominal hysterectomy. A live newborn was obtained with normal Apgar score and adequate weight for gestational age. Patient in the postoperative period evolves favorably and leaves medical discharge on the 5th day of hospitalization.

Conclusion: The relevant risk factors for the clinical suspicion of placental accreta that should be taken into account during prenatal care are mainly obstetric antecedents such as anterior cesarean with diagnosis of placenta previa.

Key Words: Placental accreta, placenta previa, previous cesarean section, postpartum hemorrhage.

INTRODUCCIÓN

En la actualidad el aumento de la incidencia quirúrgica sobre el útero, principalmente la cesárea, se viene presentando con frecuencia acretismo placentario la cual conlleva al aumento de la morbilidad materna y perinatal en el país (1,2).

La etiología de acretismo placentario es completamente no entendida, pero se ha postulado que está relacionada con el daño de la decidua basal, que permite la invasión placentaria en el miometrio. La función de barrera de la decidua está ausente en este escenario, y los trofoblastos invasivos pueden invadir el miometrio a profundidades variables, desde la más superficial (placenta acreta) hasta la invasión miometrial más profunda (placenta increta), con ruptura de la serosa uterina y posiblemente Invasión a órganos adyacentes (3).

Los factores de riesgo relevantes son la combinación de antecedentes obstétricos como son cesareada anterior aunada con una placenta previa durante la gestación actual que incrementa significativamente el riesgo de acretismo placentario (1,4).

Se denomina acretismo placentario a la placenta anormalmente adherida al útero (1). Existen tres tipos de adherencia placentaria anormales (1,4), basados en histopatología: (a) placenta acreta cuando las vellosidades coriónicas están en contacto con el miometrio, (b) placenta increta cuando penetran al músculo uterino, y (c) placenta percreta cuando penetran hasta la serosa del útero, y algunas veces a órganos adyacentes.

Según la literatura, la incidencia de acretismo placentario está incrementando últimamente debido al aumento en las tasas de parto por cesárea (1, 2, 4).

La combinación del factor de riesgo de cesareada anterior con placenta previa incrementa significativamente el riesgo de acretismo placentario (1,4).

Para la predicción de acretismo placentario se considera como factor de riesgo la presencia de placenta previa en cesareada anterior, que están asociados con 1 a 5% con esta patología (1,4).

La literatura menciona diversos factores de riesgo relacionados a la ocurrencia de acretismo placentario:

a) Factores maternos

- Edad materna > 35 años (2, 3, 4)
- Multiparidad (4)
- Fumadora (4)
- Trastornos hipertensivos del embarazo (4)

b) Factores uterinos

- Miomectomía previa (2, 4)
- Legrado uterino previo (2, 3, 4)
- Síndrome de Asherman (Sinequia Intrauterina) (2, 3, 4)
- Leiomioma submucoso (Fibromas) (2, 3, 4)
- Antecedente de ablación o raspado endometrial histeroscópica como manejo de sangrado uterino anormal (2, 4).
- Embolización de la arteria uterina (2)
- Anomalías uterinas (4)

En la patogénesis de la placenta acreta (1,3), existe la hipótesis de falla o deficiencia en la renovación de la capa endometrial o la llamada decidua basal que debe ocurrir normalmente del acto quirúrgico que conducen: a) invasión trofoblástica del miometrio sin una decidua intervenida, b) posible violación de la serosa uterina e invasión de órganos adyacentes y c) falla o separación incompleta de la placenta del útero en el momento del parto.

Durante la atención prenatal se debe mantener una alta sospecha clínica de placenta acreta en pacientes con placenta previa actual e historial de cirugía

previa por cesárea o uterina (2, 3); las gestantes con diagnóstico de placenta previa y antecedente de haber sido cesareadas deben ser sometidas a estudio para descartar la posibilidad de acretismo, se debe buscar imagen sugestiva de implantación placentaria anormal (4).

El manejo recomendado ante la sospecha de placenta acreta, se plantea realizar la extirpación del útero en el momento de la cesárea con placenta in situ ya que si se intenta un alumbramiento por tracción se asocia con una hemorragia significativa y se incrementará la morbilidad. Si bien se debe de seguir los protocolos institucionales en el tratamiento de la hemorragia obstétrica cada paciente puede requerir un manejo diferente para lo cual se debe de tener planes de contingencia. (2).

El modo de parto en gestantes con acretismo placentario es recomendable la cesárea e histerectomía abdominal total con placenta intacta considerada como tratamiento habitual (1, 2, 4).

La ultrasonografía es la opción de primera línea para el diagnóstico de placenta acreta. En gestantes con cesárea previa, la evidencia ecográfica de placenta baja (en el segmento uterino inferior) durante el primer trimestre es sospechosa de acretismo placentario (1, 3).

Están más afectadas las gestantes con placenta previa actual que tienen antecedentes de cesárea previa (1, 5).

La frecuencia de placenta acreta se calcula en 14.4 por cada 10.000 partos (6). Asimismo, la prevalencia según algunos autores (7) comunican porcentajes para placenta acreta 70.9%, increta 15.2% y percreta 10.8%.

Por otro lado, según Silver RM et al (8) informan que el incremento del número de partos por cesárea está asociadas con incremento de riesgo para acretismo placentario; es así que las tasas de placenta acreta por número de cesáreas oscilan como se indican a continuación: 0.24% de 6,201 mujeres con cesárea primaria; 0.31% de 15.808 mujeres con segunda

cesárea; 0.57% de 6,324 mujeres con una tercera cesárea; 2,13% de 1,452 mujeres con cuarta cesárea; 2.33% de 258 mujeres con quinta cesárea y 6.74% de 89 mujeres con ≥ 6 cesáreas. En comparación con las gestantes con cesárea primaria, la ocurrencia de acretismo aumenta significativamente en: gestantes con una tercera cesárea (odds ratio [OR] 2,4, IC 95% 1.3-4.3); gestantes con cuarta cesárea (OR 9,1 IC 95% 4.8-16.7); gestantes con quinta cesárea (OR 9.8, (IC 95% 3.8-25.5) y gestantes con ≥ 6 cesáreas (OR 29.8, IC 95% 11.3-78.7).

Una publicación reciente por Gyamfi-Bannerman C et al (9) realizada en gestantes con cesárea previa, mencionan que la presencia de placenta previa en la gestación actual se asocia con un mayor riesgo de acretismo placentario. Este estudio fue basado en el análisis secundario de cohortes y 2 revisiones retrospectivas; donde fueron evaluadas 13,904 embarazadas con diagnóstico de: miomectomía previa (176 mujeres), parto por cesárea clásica previa (455 mujeres) o parto por cesárea anterior segmentaria transversa (13,273 mujeres). Hallaron que la frecuencia de placenta acreta en gestantes con placenta previa arrojó 11.1% si la cesárea fue clásica y 13.6% si la cesárea fue transversal de segmento bajo.

La placenta previa también se relaciona con mayor riesgo de hemorragia y requiere planificación cuidadosa prenatal antes del parto (10-12). Las pacientes con placenta acreta requieren la participación de múltiples disciplinas, incluyendo obstetricia, anestesiología, cirugía general y radiología intervencionista (13), y el momento ideal del parto debería ser a una edad gestacional más temprana, según lo recomendado por el Colegio Americano de Obstetras y Ginecólogos (ACOG) a las 34 semanas de edad gestacional (14).

En tal sentido, el presente caso clínico de acretismo placentario atendido en el Instituto Nacional Materno Perinatal, es puesto a consideración con la finalidad de señalar las características y la importancia para discutir las alternativas de un adecuado manejo y así tratar de minimizar la morbilidad materna perinatal en casos similares

CAPÍTULO I

DESCRIPCIÓN DEL CASO CLÍNICO

A) DATOS SOCIODEMOGRÁFICOS

Filiación:

Historia Clínica: 1269104

Fecha de atención: 9 de mayo 2017 a 08:32 horas

Lugar de atención: Instituto Nacional Materno Perinatal

Apellidos y Nombres: A.Q.C.

Edad: 42 años Estado

Civil: Casada Ocupación:

Ama de casa

Grado de Instrucción: Secundaria Completa

Domicilio: Lima

Religión: Católica

Lugar de Nacimiento: Puno

Lugar de Procedencia: San Juan de Lurigancho

B) ATENCIÓN OBSTÉTRICA EN EMERGENCIA

Según la historia clínica

Fecha: 09/05/17 Hora de atención: 08:32 horas

MOTIVO DE ATENCIÓN:

Paciente acude por pérdida de tapón mucoso y contracciones uterinas intensas desde hace un día, niega pérdida de líquido amniótico, percibe movimientos fetales, niega sensación de alza térmica.

Fecha de última menstruación (FUM): 16/08/16

Fecha probable de parto (FPP): 25/05/17

Edad Gestacional (EG): 37 semanas por ecografía de I trimestre.

ANTECEDENTES OBSTÉTRICOS:

- Gesta 1 en el año 1998, edad gestacional de 38 semanas, culminó con parto vaginal con recién nacido de sexo femenino, peso 3300 g.

- Gesta 2 en el año 2001, edad gestacional de 40 semanas, culminó con parto vaginal, peso 3450.
- Gesta 3 en el año 2010, edad gestacional de 38 semanas, cesárea por antecedente de cirugía de prolapso genital en el 2006.
- Gesta 4: Actual.
Periodo Internatal: 7 años mediante cesárea.

Atención Prenatal: Sin control prenatal (Anexo 1)

Poliandria: 1.

ANTECEDENTES PATOLÓGICOS:

- a) No hay antecedentes personales y familiares patológicos.
- b) Cirugía pélvica: 1 cesárea en el año 2010.

ANTECEDENTES FISIOLÓGICOS:

Menarquía: 14 años. Régimen catamenial: 5/28 días. Inicio de Relaciones Sexuales: A los 17 años de edad. Andría: 1. Uso de métodos anticonceptivos: Niega.

EXAMEN FÍSICO GENERAL

Funciones vitales: Temperatura: 36.8°C. Presión arterial: 110/70 mmHg. Pulso: 88/minuto. Frecuencia respiratoria: 20 por minuto. Estado general y sensorio conservado. Aparato cardiovascular, respiratorio y urinario normales. Extremidades sin edemas.

EXAMEN OBSTÉTRICO

Altura uterina: 32 cm. Latido cardíaco fetal: 136 lpm. Dinámica uterina: ausente. Feto único: Situación Longitudinal, Presentación Cefálica, Posición Derecha.

Examen Ginecológico: A la especuloscopia no se visualiza pérdida de líquido amniótico.

Al tacto vaginal: Incorporación: 0%. Dilatación: 0 cm. Altura de presentación: -4. Variedad de presentación: No Se Precisa. Membranas: Íntegras.

Pelvimetría clínica: Pelvis Ginecoide.

IMPRESIÓN DIAGNÓSTICA:

1. Multigesta de 37 semanas por fecha de última menstruación.
2. No Trabajo de Parto.
3. Periodo Internatal Largo.
4. Cesareada Anterior 1 vez.
5. Sin Control Prenatal.

PLAN DE TRABAJO:

Ecografía obstétrica.

REEVALUACIÓN Y SEGUIMIENTO DE EMERGENCIA

Fecha: 09/05/17 hora: 11:44 h

Gestante en la sala de observación de emergencia. Se reevalúa con los resultados de exámenes solicitados y la ecografía obstétrica.

Resultado de Ecografía Doppler obstétrica: Longitudinal cefálico izquierdo. Latidos cardiacos fetales: 136 por minuto. Placenta: Previa. Grado: III. Índice de Líquido Amniótico (ILA): 16 cm. Ponderado fetal: 2558g. Conclusión: Gestación única activa de 35 semanas por múltiples parámetros. Placenta previa total. Impresiona signos de acretismo placentario. Doppler umbilical normal. Perfil biofísico fetal 8/8.

Diagnóstico:

1. Multigesta de 37 semanas por fecha de última regla.
2. No Trabajo de Parto.
3. Cesareada Anterior 1 vez.
4. Placenta Previa Total.
5. Descartar Acretismo Placentario.

Plan de trabajo: Se Hospitaliza en Servicio de Obstetricia "B". Se solicitan Perfil Prenatal: Hemoglobina, Hematocrito, Grupo sanguíneo y Factor Rh, Perfil de Coagulación, Prueba Rápida VIH, Prueba Rápida de Sífilis, examen de orina.

Tratamiento: Cloruro de sodio 0.9% 1000 cc. a 30 gotas por minuto. Control Obstétrico. Control de funciones vitales. Se hospitaliza.

C) HOSPITALIZACIÓN SERVICIO DE OBSTETRICIA “B”

09/05/2017 Visita médica. Paciente procedente de emergencia, es hospitalizada en el Servicio “B”. Al Examen: Paciente refiere dolor tipo contracción esporádica, niega sangrado vaginal, niega pérdida de líquido amniótico, percibe movimientos fetales, aparente regular estado general, aparente regular estado de nutrición y aparente regular estado de hidratación. Paciente lúcida, orientada en tiempo espacio y persona. Hemodinámicamente estable. Abdomen: Blando, depresible, útero grávido. Altura uterina: 32 cm. Longitudinal cefálico derecho, latidos cardiacos fetales: 145 por min. Tacto vaginal: Diferido. Genitales externos: Sin alteraciones.

Resultados de análisis de laboratorio.

Hemoglobina: 10 g/dl. Recuento de plaquetas: 378,000 pmc. Grupo sanguíneo “O” Factor Rh Positivo. HIV test rápido: No Reactivo. Uroanálisis: Sedimento de Orina: Leucocitos: 18-20 por campo. Hematíes 3-4pc

Diagnóstico:

1. Multigesta de 37 semanas 5/7 por fecha de última regla.
2. No Trabajo de Parto.
3. Cesareada Anterior 1 vez.
4. Placenta Previa Total.
5. Infección de las Vías Urinarias.

Plan de trabajo: Antibioticoterapia/ Reposo.

Tratamiento: Dieta completa + Líquidos a voluntad. Cefazolina 1gr endovenoso cada 6 hr. Reposo absoluto, Tacto vaginal restringido.

Del 10 al 18 de mayo de 2017: Se realizan los exámenes de laboratorio, ecografía en medicina fetal, riesgo quirúrgico, riesgo anestesiológico, se solicita depósito de sangre y se procede a programación de cesárea.

Resultado de Test No estresante (9 de mayo 2017 a horas 19:27): Feto Activo, Reactivo. Puntuación de Fisher: 9.

Resultado de análisis de laboratorio (10 mayo 2017):

Hemoglobina: 9,1 g/dl. Hemograma: Leucocitos: 7430 pmc. Abastionados: 0%. Segmentados: 63%. Linfocitos: 32%. Glucosa: 82 mg/dl. Úrea: 17 mg/dl. Creatinina: 0.63 mg/dl. Recuento de plaquetas: 365,000 pmc. Tiempo de protrombina: 12,2 s. Tiempo parcial de trombolastina: 27,5 s. Fibrinógeno: 497 mg/dl. Urocultivo: Negativo.

Ecografía obstétrica en Medicina Fetal (Informe del 12 mayo 2017):

Presentación fetal transverso derecho. DBP: 84 mm. HC: 322 mm. AC: 307 mm. LF: 63 mm. Peso fetal: 2384g. Latido cardiaco fetal: 131 latidos por minuto. Placenta Previa Grado II. Índice de Líquido Amniótico: 15 cm. Perfil biofísico 8/10 puntos. Conclusión: Gestación única activa de 38 semanas 1 día por FUR. RCIU Probable en relación a FUR, peso menor de percentil 3% según HADLOCK. Placenta previa total sin signos de acretismo placentario. PBF 8/10 y Doppler fetal normal.

13 de mayo 2017: 08:00 hr.

Diagnóstico:

1. Multigesta de 38 1/7 ss x FUR.
2. Cesareada Anterior Una Vez.
3. Placenta Previa sin Signos de Acretismo Placentario.
4. Edad Materna Avanzada.
5. Infección de las Vías Urinarias.
6. Anemia Leve.
7. Restricción del Crecimiento Intrauterino

18 de mayo 2017: Hemoglobina: 8.8 g/dl. Hemograma: leucocitos: 7,770 pmc. Abastionados 0%. Segmentados 50%. Linfocitos 44%. Plaquetas: 362,000/mm³. TP: 12,0 seg. TTPA: 27,0 seg. Fibrinógeno: 492 mg/dl. Ex. Orina: Leucocitos: 6-8 por campo.

Riesgo quirúrgico: I

D) ATENCIÓN EN CENTRO QUIRÚRGICO: PROCEDIMIENTO CESÁREA

Fecha: 19/05/2017 Hora inicio: 08:42 Hora fin: 11:00

Reporte quirúrgico (anexo 2).

Diagnóstico Preoperatorio:

1. Multigesta 38 6/7 semanas en Trabajo de Parto.
2. Placenta Previa Total.
3. Cesárea por Cesareada Anterior 1 vez.
4. Gestante Añosa en Trabajo de Parto.
5. Restricción del Crecimiento Intrauterino.
6. Anemia que complica el embarazo, parto y puerperio.

Diagnóstico Post operatorio:

Los mismos más acretismo placentario.

Procedimiento Quirúrgico: Cesárea más histerectomía abdominal total.

Técnica: Cesárea corporal clásica. Asepsia, antisepsia y colocación de campos estériles, Incisión Pfannenstiel Losange. Se realiza cesárea corporal clásica. Extracción fetal podálica. Histerorrafia en 2 planos. Pinzamiento y ligadura de ligamentos redondos, infundíbulos pélvicos, arterias uterinas, ligamentos cardinales, úteros sacros, extracción de pieza quirúrgica, cierre de cúpula vaginal, revisión de hemostasia, peritonización, lavado de cavidad, conteo de gases y cierre pared por plano.

Hallazgos: Placenta patológica tipo inserción acretismo, ubicación placentaria: Previa total. Líquido amniótico claro, en cantidad normal, no mal olor. Recién nacido vivo, sexo Femenino, peso 2,570 gramos, talla 46 cm. Apgar 7 al min y 8 a los 5 min. Extracción de feto en podálico. Capurro: 36 semanas. Placenta previa total. Adherida a segmento con sangrado masivo. Se decide Histerectomía abdominal total. Anexos normales.

Sangrado intraoperatorio: 1500 cc. Aproximadamente.

Accidentes: Ninguno. **Estudio patológico:** Útero + placenta.

E) SALA DE RECUPERACIÓN: 19/05/2017

11:30 horas

Post Operatorio Inmediato: Nada por vía oral. Cloruro de sodio 0.9% 1000 cc. Antibióticos, Analgésicos, Sonda Foley permeable permanente. Transfundir 2 paquetes globulares + 2 unidades de plasma. Hemoglobina, hematocrito, perfil de coagulación control y reevaluación con resultados por equipo de guardia.

18:43 horas: Reevaluación Médica: Paciente despierta consciente, refiere leve dolor en región de herida operatoria. Niega sangrado vaginal. Al Examen: presión arterial: 130/80 mmHg. Frecuencia cardiaca: 90 por min. Diuresis: 200 cc en 8 hr. Aparente regular estado general, regular estado de hidratación, lúcida orientada en tiempo espacio y persona. Abdomen: Blando, depresible, ruidos hidroaéreos (+). No signos de rebote, apósito seco limpio. Genitales externos: sangrado escaso.

Diagnóstico:

1. Post cesárea + Histerectomía por Acretismo Placentario.
2. Hemorragia Post parto.
3. Politransfundida.

Resultado de análisis en servicio de recuperación (19 mayo 2017 a las 17:00 horas): Hemoglobina: 9.2 gr/dl. Plaquetas: 205,000 pmc. Tiempo de Protrombina: 13 s. Tiempo parcial de Tromboplastina 28 s. Fibrinógeno: 413 mg/dl. Úrea: 29 mg/dl. Creatinina 0.73 mg/dl.

Tratamiento Indicado: Cloruro de sodio 0.9% 1000 cc. Antibiótico endovenoso: Cefazolina 1 g endovenoso cada 6 horas. Ketoprofeno 100 mg IM cada 8 horas. Sonda Foley permeable permanente. Control de funciones vitales. Pasa a Servicio de Hospitalización.

F) HOSPITALIZACIÓN SERVICIO DE OBSTETRICIA "C"

Fecha: 20/05/2017. Evaluación médica. Paciente procedente de recuperación, pasa al Servicio "C", donde evoluciona favorablemente, recibiendo régimen dietético, antibiótico, analgésico,

20 de mayo 2017: Hb: 5.8 mg/dl. Se suma a su tratamiento hierro parenteral.

22 de mayo 2017: Hb: 6.2 gr/dl. Suspenden hierro parenteral y administran hierro vía oral.

Siendo dada de alta con indicaciones el **24 de mayo de 2017** con los siguientes diagnósticos:

1. Post operada de 5 días de cesárea + Histerectomía por Acretismo Placentario.
2. Hemorragia post parto resuelta.
3. Politransfundida.
4. Anemia severa compensada en tratamiento.

G) ESTUDIO ANATOMOPATOLÓGICO

ÚTERO: Se recibe útero sin anexos, pesa 900g y mide 21 cm de longitud; 10 cm de ancho y 8.3 cm anteroposterior.

Cérvix: Endocervicitis. Se observa a nivel de canal endocervical vellosidades coriales, sobre una base de tejido decidual asociado a hemorragia en los cortes histológicos estudiados. Endometrio: decidualizado. Miometrio: hiperplasia e hipertrofia de fibras musculares lisas, focos de congestión vascular, leiomioma intramural (anexo 3).

PLACENTA: Se recibe placenta fragmentada que mide 17x12x2 cm, pesa 410 g. Diagnóstico Histológico: Placenta del III trimestre, producto de gestación única. Parénquima con trombos intervelloso en el 5% de la muestra estudiada. Cordón umbilical 2 arterias y 1 vena sin alteraciones histológicas significativas. Membranas sin alteraciones histológicas significativas de Acretismo Placentario (anexo 4).

CAPÍTULO II

JUSTIFICACIÓN DE LA INVESTIGACIÓN

El acretismo placentario representa una de las condiciones más mórbidas de la obstetricia moderna, con altas tasas de hemorragia, histerectomía y admisión a la unidad de cuidados intensivos materno (15,16). En la mayoría de los casos, la placenta acreta parece estar en aumento, en paralelo al aumento de la tasa de cesárea como un importante factor de riesgo (15, 17-19).

Por tal motivo el presente caso clínico de acretismo placentario es conveniente revisarlo para el reconocimiento de las condiciones de riesgo de la gestante que nos permita mejorar el control prenatal sobre todo en aquella gestante con edad materna avanzada que presenta una cicatriz previa como son los antecedentes de cesáreas, miomectomías y por legrados uterinos que contribuyen a que la placenta se implante anormalmente en dicha cicatriz uterina y que nos haga sospechar de la invasión placentaria a través de una placenta acreta, el que incrementa la morbilidad materna por la hemorragia masiva que ocasiona durante la culminación de la gestación (19). La trascendencia social es importante porque se va contribuir a la disminución de la morbimortalidad materna en el país y los beneficiados de este estudio serán todas las gestantes que presentan algunos de los factores de riesgo para acretismo placentario.

La implicancia práctica se basa en la detección temprana de la placenta acreta mediante los controles prenatales identificando los signos de riesgo de la gestante, aunada la clínica obstétrica y con el apoyo de la ultrasonografía obstétrica que nos haría sospechar la presencia de invasión trofoblástica a nivel de la cicatriz anterior del segmento uterino; y de esta manera realizar el plan de parto y la referencia oportuna para el manejo adecuado en un establecimiento del tercer nivel de atención.

Existen diversas publicaciones que se enfocan en la identificación de las condiciones de riesgo, los avances en el diagnóstico y en el manejo de este cuadro, a pesar de esto no son muchas las investigaciones al respecto (2).

Últimamente, se ha comunicado a nivel mundial un incremento de las cesáreas tanto en forma electiva como de emergencia si a eso se suma la cantidad de legrados y miomectomías que se realizan, se deduce que la ocurrencia de placenta previa en estas mujeres incrementará el riesgo de placenta acreta (19).

La elevada tasa de acretismo placentario es de gran preocupación clínica porque puede conducir a una hemorragia severa y la histerectomía periparto (20-22). Con el fin de optimizar los resultados perinatales para estos pacientes, se requiere una planificación multidisciplinaria cuidadosa durante el período prenatal y periparto (23). Antes del parto, se requiere preparación para la hemorragia mayor, que incluye: colocación de acceso intravenoso adecuado antes de la hemorragia anticipada, disponibilidad de un banco de sangre con acceso y disponibilidad de productos sanguíneos, capacidades transfusionales masivas y orientación para la atención continuada de hemorragia (24).

En tal sentido, se considera necesario conocer los factores de riesgo de acretismo placentario, realizar un diagnóstico oportuno, manejo adecuado para prevenir complicaciones y lograr unificación de criterios de acuerdo a la mejor evidencia científica y recomendaciones terapéuticas disponibles, esto contribuirá en la permanente preocupación por reducir la incidencia de la morbilidad materna y perinatal en el país.

CAPÍTULO III

ANTECEDENTES DE INVESTIGACIÓN

3.1 Antecedentes Nacionales

Ramírez J y col (2017) en la investigación “Histerectomía obstétrica en el Hospital San Bartolomé, Lima, 2003 – 2015”, realizaron un estudio retrospectivo, descriptivo, analítico y transversal para establecer la incidencia, factores asociados y efectos de la histerectomía obstétrica. Analizaron 69 historias clínicas con diagnóstico de histerectomía obstétrica (HO). Los diagnósticos fueron cesárea anterior (15,9%) y placenta previa (27,5%). Se encontró que la tasa de histerectomía fue 0,69/1 000. El 82,6% fue parto por cesárea. El 65,2% fue efectuada en múltipara de 35 años o menos de edad, el 78,2% con control prenatal. Las principales sospechas clínicas para realizar una histerectomía obstétrica fueron acretismo placentario y atonía uterina (ambas 39%). En 47,8% de los casos se practicó cesárea con histerectomía. Ingresó a la unidad de cuidados intensivos el 84%, necesitó transfusión sanguínea el 91,3%. Los autores concluyeron que la histerectomía obstétrica (HO), continúa siendo un evento crítico. Para histerectomía, la cesárea tuvo 20 veces más riesgo que el parto vaginal (25).

Gonzales OM y Llanos CD (2017) en la investigación titulada “Acretismo placentario en el Instituto Nacional Materno Perinatal” realizaron un estudio observacional, descriptivo y retrospectivo para establecer las características clínicas y de manejo de los casos de acretismo placentario del 2014 al 2016. Revisaron todos los casos de acretismo placentario atendidos en el Instituto Nacional Materno Perinatal, entre el 2014 y el 2016. Los resultados primordiales fueron: promedio de edad fue 33.9 años, el 100% múltiparas, el 33.4% con una cesárea anterior y el 66.6% con 2 o más cesáreas anteriores. El 66.7% de las cirugías fueron de emergencia y el 33.3% programadas, a quienes se les realizó cesárea-histerectomía en todos los casos; de los hemoderivados utilizados fue en promedio 5.8 paquetes globulares, seguido de 4.3 paquetes de plasma fresco congelado. Los autores concluyeron que la Incidencia de acretismo placentario fue 1 en 3420 partos. Las

características más frecuentes fueron la edad promedio de 34 años, multiparidad y antecedente de cesáreas anteriores (26).

Saldívar JD (2016) en el estudio “Cirugía uterina previa como factor de riesgo para acretismo placentario Hospital Regional Docente de Trujillo y Hospital Belén de Trujillo, 2005-2015”, realizó un estudio de casos y controles, analítico, retrospectivo para comprobar si la cirugía uterina previa, es un factor de riesgo asociado a acretismo placentario, que incluyó 123 gestantes; los casos incluyeron 41 pacientes con acretismo placentario, y el grupo control se representó por 82 gestantes sin acretismo placentario; en las dos poblaciones se consideró la cirugía uterina previa como condición de riesgo para acretismo placentario. Tuvieron como resultados: gestantes con antecedente de miomectomía OR de 7.16; antecedente de legrado OR de 4.9, antecedente de cesárea OR de 3.4 y acretismo placentario con antecedente de cirugía uterina alcanzó un riesgo OR de 3.4. Concluyó que, la cirugía uterina previa es una condición de riesgo asociado al acretismo placentario así como miomectomía y antecedente de cesárea (27).

Zuzunaga EG (2016) en la investigación “Acretismo placentario como factor de riesgo asociado a hemorragia severa postparto en el Hospital Regional Docente de Cajamarca”. Efectuó un estudio analítico, de casos y controles para demostrar si el acretismo placentario está asociado a hemorragia severa postparto en el Hospital Regional Docente de Cajamarca. Incluyó 228 gestantes con diagnóstico de hemorragia postparto, en 2 grupos: hemorragia severa (38 casos) y hemorragia leve (190 casos). Tuvo como resultado: la frecuencia de acretismo placentario en hemorragia severa postparto fue 13%. El autor concluye que el factor de riesgo asociado a hemorragia severa postparto en el Hospital Regional Docente de Cajamarca es el acretismo placentario es (28).

Tang Luis, Albinagorta Roberto (2012) en la investigación “Histerectomía Puerperal. Experiencia en una Institución Privada”. Efectuó un estudio retrospectivo, para evaluar la experiencia con histerectomía puerperal en una institución privada. Incluyó un total de 15,201 nacimientos, evaluándose

16 pacientes de 29 a 42 años de edad que presentaron histerectomía puerperal entre el 1 de enero del 2000 y el 31 de diciembre del 2011. Se obtuvo: el 75% con antecedentes de cirugía uterina, el 68,8% fue de emergencia y también realizaron histerectomía total. Se encontró frecuentemente acretismo placentario en 6 pacientes, leiomiomatosis uterina en 5 y atonía uterina en otras 5. Se concluye que la histerectomía puerperal resultó ser en su institución un procedimiento seguro, con frecuencia, indicaciones y complicaciones tal como lo dice la literatura (40).

3.2 Antecedentes Internacionales

Bheeshma B et al (2017) en "Un estudio retrospectivo de Placenta acreta: una experiencia de 4 años en el moderno Hospital de Maternidad Gubernamental, Hyderabad" tuvieron como objetivo determinar la incidencia de placenta acreta y perfilar los factores de riesgo asociados. Metodología: Incluyeron un total de 25 casos durante un período de 4 años se incluyeron de 33063 partos cuyas indicaciones fueron histerectomía por sangrado abundante después de la eliminación de la placenta o la incapacidad para extraer la placenta manualmente, parcial o totalmente. Los principales resultados fueron: tasa de acretismo placentario 0,7% casos por 1,000 partos. Incluyó 2 casos de placenta acreta focal (8%), 10 casos de placenta acreta vera (40%), 9 casos de placenta increta (36%) y 4 casos de placenta percreta (16%). Alrededor de 14 casos tenían antecedentes de 2 o más cesáreas anteriores (56%), 8 casos con 1 cesárea anterior (32%) y 3 casos (12 %) ningún antecedente. Antecedentes de placenta previa estuvo presente en el 80% de los casos. La mayoría de los casos diagnosticados con placenta previa tuvo edad materna avanzada. Los autores concluyeron que la incidencia es considerablemente alta en mujeres con un parto por cesárea anterior y placenta previa (29).

Anjum F et al (2016) en la investigación "resultado materno y fetal en casos de placenta previa, placenta acreta y placenta increta" tuvieron como objetivo evaluar el resultado materno y fetal en casos de placenta previa, placenta acreta y placenta increta. Metodología: revisaron las historias clínicas de pacientes del 1 de febrero de 2014 al 28 de febrero de 2015 y se

identificaron pacientes que se sometieron a cesárea con un diagnóstico de placenta previa tipo III y IV (y placenta acreta, increta y percreta). Los principales resultados fueron: 37 casos de placenta previa importante. Estos incluyeron 8 casos con placenta acreta incluyendo 2 casos de placenta increta. La incidencia de placenta previa fue de 29,95 / 1000 nacimientos. La paridad promedio de pacientes con placenta acreta (PA) fue significativamente mayor que los casos de placenta previa. Los casos de PA se administraron a una edad gestacional significativamente más temprana en comparación con los casos con PP (34,5 semanas frente a 37 semanas, $p = 0,01$). La histerectomía se realizó en 6 (75%) casos de PA pero en ninguno con PP. La lesión vesical ocurrió en 2 (25%) casos de PA pero en ninguno con PP. La pérdida de sangre también fue significativamente mayor en los casos de AP que en los casos de PP (3975 ml frente a 1196 ml, $p = 0,006$). Los autores concluyeron que en los hospitales de atención de tercer nivel, los resultados maternos y fetales para la placenta previa y la placenta acreta han mejorado debido a la mejora de las técnicas quirúrgicas y una mejor comprensión de estas condiciones (30).

Mehrabadi A et al (2015) en la investigación "Contribución de la placenta acreta a la incidencia de hemorragia postparto y hemorragia postparto severa" tuvieron como objetivo cuantificar la contribución de la placenta acreta a la tasa de hemorragia postparto y hemorragia postparto severa. Fue un estudio de cohortes utilizando datos del Instituto Canadiense de Información de Salud donde analizaron 570.637 casos. Los principales resultados fueron: incidencia de placenta acreta fue de 14,4 por 10.000 partos (819 casos entre 570 637 partos), mientras que la incidencia de placenta acreta con hemorragia postparto fue de 7,2 por 10.000 partos. La hemorragia postparto fue en la tercera etapa (41% de todos los casos). Hubo una fuerte asociación entre placenta acreta y hemorragia postparto con histerectomía que dieron como resultado un 29.0%. Los autores concluyeron que, la placenta acreta contribuye sustancialmente a la hemorragia postparto con histerectomía (6).

Bailit JL et al (2015) en la investigación “Tratamientos y resultados de placenta mórbidamente adherentes” tuvieron como objetivo describir los resultados recientes del parto materno y neonatal entre las mujeres con placenta mórbidamente adherente en los principales centros de los Estados Unidos. Fue un estudio cohorte de 115.502 gestantes en 25 hospitales en los Estados Unidos entre marzo de 2008 y febrero de 2011 con diagnóstico de placenta acreta. Los resultados fueron: 158 casos de placenta acreta que representa 1 cada 731 nacimientos. 18% fueron nulíparas y el 37% no tuvo cesárea previa. Sólo el 53% (84/158) se sospecha que tienen una placenta acreta antes del parto. Ocasionó hemorragia (33%), histerectomía (92%) y admisión de unidades de cuidados intensivos (39%) en comparación con el 19%, 45% y 22%, respectivamente, en aquellos no sospecharon en control prenatal para tener una placenta acreta ($p < 0,05$ para todos). Los autores concluyeron que el 18% de placenta acreta fueron nulíparas. Se sospechó la mitad de los casos durante la atención prenatal (7).

Malhotra V et al (2014) en la investigación “Experiencia de cinco años en un centro de atención terciaria” tuvo como objetivo evaluar los perfiles demográficos, los factores de alto riesgo, los resultados fetomaternos y las opciones de tratamiento para los pacientes con placenta acreta, y planificar estrategias futuras para manejar esta afección. Metodología: Fue un análisis retrospectivo que involucró una revisión de 17 registros de casos de mujeres con placenta acreta entre enero de 2007 y diciembre de 2011. Los principales resultados fueron: la edad promedio de los pacientes fue 27.2 - 3.8 años, y 7.6% de estas mujeres fueron gran multípara. 14 mujeres (82.35%) tenía cicatrices previas por cesárea y 11 mujeres (64.7%) tenían úteros cicatrizados con placenta previa. 12 mujeres (70,5%) presentaron antecedente de hemorragia anteparto. 14 mujeres tenían procedimientos operatorios realizados en caso de emergencia, y las 3 mujeres restantes fueron programadas para cirugía electiva. Siete de las 17 mujeres (41.7%) se sometieron a histerectomía. Los 10 pacientes restantes (58.82%) fueron manejados de manera conservadora. La lesión de la vejiga durante la disección ocurrió en 5 pacientes (29.4%). La pérdida masiva de sangre fue una característica destacada de esta condición, con una pérdida media de

sangre de 2,8 L. Hubo 1 (5,8%) de mortalidad materna. La edad gestacional promedio fue de 35,4 semanas. 60% de los neonatos eran prematuros, con un peso promedio al nacer de 2.1 kg. La mortalidad perinatal fue del 35%. Los autores concluyeron que la cesárea y la placenta previa son factores de riesgo significativos para acretismo placentario. Esta condición se asocia con una alta morbilidad y mortalidad fetomaterna (31).

Robinson BK et al (2010) en la investigación “Eficacia de las estrategias de tiempo para el parto en gestante con placenta previa y acreta” tuvieron como objetivo comparar estrategias para el momento del parto en gestantes con placenta previa y evidencia ultrasonográfica de placenta acreta, y determinar la edad gestacional óptima a la cual someter el parto. Fue un estudio comparativo analítico donde se incluyeron un parto programado a las 34, 35, 36, 37, 38 o 39 semanas de gestación hasta un parto programado a las 36, 37 o 38 semanas de gestación, después de la confirmación de amniocentesis de la madurez pulmonar fetal. Los principales resultados fueron: Después del análisis de sensibilidad, el parto a las 37 semanas de gestación sin amniocentesis fue la estrategia preferida en situaciones limitadas y el parto a las 39 semanas de gestación fue la estrategia preferida sólo en situaciones poco probables. Los autores concluyeron que la estrategia preferida para el momento del parto en gestantes con pruebas ecográficas de placenta previa y placenta acreta en una variedad de circunstancias fue el parto a las 34 semanas de gestación (32).

CAPÍTULO IV

DISCUSIÓN DE CASO CLÍNICO

Según referencias bibliográficas estudiadas, la incidencia de acretismo placentario oscila desde 1 en 533 hasta 1 en 2500 partos (2). Asimismo, la prevalencia (8) corresponden a placenta acreta en 70,9%, increta 15,2% y percreta 10,8%. En el Instituto Nacional Materno Perinatal se reporta una incidencia de acretismo placentario de 1 en 3420 partos (26).

El acretismo placentario es una de las patologías muy graves que se presentan durante la gestación porque conllevan al riesgo de hemorragia masiva durante el parto requiriendo transfusión de hemoderivados de gran volumen, como lo sucedido en nuestro caso clínico donde la paciente recibió 02 unidades de paquetes globulares y 02 unidades de plasma fresco congelado; que coincide con lo señalado por Anjum F et al (30), donde la pérdida de sangre fue significativamente mayor en los casos de acretismo placentario que en los casos de placenta previa; y así como describe, Mehrabadi A et al (6), quienes reportan que acretismo placentario estuvo fuertemente asociada con hemorragia postparto.

Es necesario mencionar que en el caso presentado el grado de instrucción y el nivel socioeconómico pudieron influir en la inasistencia a controles prenatales, lo cual es mencionado por la literatura. Las medidas de prevención deben ser implementadas en todos los casos de acretismo placentario, esto nos permite una visión integral de la gestante durante las atenciones prenatales. En el presente caso no se realizó ninguna medida de prevención en cuanto a las complicaciones de un acretismo placentario para una conducción más especializada de dicha patología.

Es importante concientizar a todas las gestantes que deben tener controles prenatales, esta es una estrategia que dirige el Ministerio de Salud del Perú, por medio de la norma técnica de salud materna, donde se reforzará la implementación del plan de parto, educación en signos de alarma,

diagnóstico, oportuno y manejo adecuado del acretismo placentario para asegurar el bienestar del binomio, madre y feto, ya que esto ayudará a la disminución significativa de la morbimortalidad que ocasiona esta patología. Dar prioridad sobre todo en las zonas rurales donde se demora en llegar y recibir la atención en un establecimiento de salud que no es tan accesible para la población.

En el presente caso clínico la edad gestacional calculada al momento del ingreso a emergencia fue diagnosticada como gestante de 37 semanas por fecha de última menstruación pero hubo error ya que al calcular la edad gestacional realmente presentaba 38 semanas 2 días (regla Naegele), esto no es relevante en el manejo de la paciente pero se debería tener en cuenta, ya que podría conducir a tomar acciones erradas en el manejo obstétrico.

Además se observa en la historia clínica que la fecha probable de parto no concuerda con ninguna regla conocida, ya que le sumaron 09 días a la fecha de última menstruación y restaron 03 meses. Uno de los métodos más estandarizados y rápidos para hallar de manera aproximada la fecha probable de parto es la llamada regla de Naegele, la cual dice que se debe de sumar 07 días a la fecha de última menstruación y restar 03 meses. Esta regla se considera válida (con un margen de ± 10 días) para gestantes con ciclos menstruales regulares de 28 días y es la que se utiliza con más frecuencia.

Dentro de las condiciones de riesgos relacionados con el acretismo se menciona el antecedente de cesárea y el número de cesáreas previas (2,33). A más cesáreas previas mayor riesgo de acretismo placentario; es así, que la prevalencia del acretismo en gestantes con una cesárea previa es de 11 a 25%; con dos cesáreas 35 a 47%; tres cesáreas 40%; y cuatro a más cesáreas en 50 a 67% (2,31); en nuestro caso clínico se trata de una multigesta con antecedente de 1 cesárea previa, los cuales concuerdan con lo reportado por Ramirez J (25), Saldivar JD (27) y Malhotra V (31).

Otro factor de riesgo relevante es la asociación entre la placenta previa y acretismo placentario, llegándose a evidenciar este fenómeno hasta en 30% de los casos de acretismo placentario, como menciona el Colegio Americano de Obstetras y Ginecólogos (2) y Malhotra V (31); los cuales concuerdan con nuestro caso clínico donde la gestante presenta el diagnóstico de placenta previa. Otras condiciones menores incluyen legrado uterino, ablación endometrial, miomectomía, histeroscopia quirúrgica y embolización de la arteria uterina, factores que no se presentaron en nuestro caso.

El diagnóstico de acretismo placentario se puede realizar de manera antenatal con la búsqueda e identificación de factores de riesgo clínicos y con el apoyo de ultrasonografía y la resonancia magnética. Mediante la ecografía obstétrica se puede identificar signos sugestivos de acretismo placentario como son la irregularidad de los espacios vasculares placentarios, adelgazamiento del miometrio, pérdida de la señal doppler vascular subplacentaria, protuberancia de la placenta sobre la vejiga e incremento en la interfase vascular entre el útero y la vejiga (2); la resonancia magnética es un examen costoso, requiere bastante experiencia y habilidad por parte del radiólogo, además no supera la sensibilidad y especificidad de la ecografía ya que el ultrasonido tiene una sensibilidad del 80% y especificidad del 95%, mientras que la resonancia tiene una sensibilidad del 77% y especificidad similar a la ecografía. En nuestro caso clínico la gestante acudió por emergencia y el informe ecográfico sugería probable acretismo placentario, por lo que se hospitalizó para realizar una cesárea programada.

Durante la cesárea se presentó hemorragia masiva por el hallazgo de placenta previa total adherida en la cicatriz uterina, la cual ocasionó una pérdida considerable de sangre de aproximadamente 1,500 ml; que obligó a la toma de decisión inmediata de proceder a la histerectomía abdominal total. Cabe destacar que según investigaciones recientes, el manejo universalmente aceptado y considerado como método estándar para el tratamiento del acretismo placentario es la histerectomía (2,34-36); los cuales han sido cumplidas adecuadamente con el protocolo de manejo de

acretismo placentario estipuladas en las guías de práctica clínica y de procedimientos en obstetricia y perinatología del Instituto Nacional Materno Perinatal. La complicación materna en este caso fue la hemorragia intraoperatoria que fue solucionada en forma oportuna.

En el informe operatorio figura como diagnóstico post operatorio: “hemorragia postparto” lo cual nos parece inadecuado ya que la hemorragia ocurrió en el momento del intento de la extracción de la placenta por lo que este diagnóstico debería ser “hemorragia intraoperatoria”.

Universalmente se ha aceptado como manejo y considerado como método estándar para el tratamiento del acretismo placentario a la histerectomía (2,36). Un estudio ejecutado en una institución peruana sobre histerectomía puerperal evidenció que la mayoría de estas (37,5%) se debió a acretismo placentario. La histerectomía subtotal reduce el tiempo operatorio y disminuye los riesgos intraoperatorios (40). Sin embargo, en la mayoría de casos el sangrado persistente del cuello dificulta este abordaje, viendo como necesidad una histerectomía total (2). En el presente caso se pudo realizar satisfactoriamente una histerectomía total.

Asimismo según la Norma Técnica del Ministerio de Salud de Perú (37), se debe brindar atención y prevención de las emergencias obstétricas en toda la red de salud, iniciándose desde la comunidad hasta el establecimiento con mayor capacidad resolutoria. El manejo específico debe ser realizado en establecimientos que tengan capacidad resolutoria y complejidad de atención para tratar la patología clínicamente y/o realizar intervenciones quirúrgicas las 24 horas, en nuestro caso la paciente al no haber tenido control prenatal no tuvo el conocimiento necesario para acudir en primer lugar al centro de salud que corresponde a su zona de residencia y acudió por su propia cuenta directamente al Instituto Nacional Materno Perinatal, corriendo el riesgo de presentar cualquier contingencia que pudo poner en riesgo su integridad.

Teniendo en cuenta que la residencia de la paciente es San Juan de Lurigancho y al no haber asistido a controles prenatales y acudir directamente a la Maternidad de Lima nos hace reflexionar que hubo falla en

los sistemas de vigilancia e identificación de las gestantes en los servicios de salud periférico

Cabe señalar que todas las gestantes con sospecha de acretismo placentario deben ser manejadas en un centro de referencia de tercer nivel con apoyo de cuidados intensivos maternos, lo cual ocurrió en nuestro caso clínico conforme indica las Guías de Práctica Clínica y de Procedimientos en Obstetricia y Perinatología actualmente vigentes en el Instituto Nacional Materno Perinatal (38).

Es necesario precisar que en los hospitales de atención de tercer nivel, los resultados maternos y fetales para acretismo placentario y placenta previa han mejorado en los últimos tiempos, debido a la mejora de las técnicas quirúrgicas de cesárea más histerectomía tal como señala Anjum F et al (30). En nuestro caso clínico, se encontró como factores de riesgo importantes para acretismo placentario, el antecedente de cesareada anterior más placenta previa que culminó en histerectomía total. La paciente salió de alta con evolución favorable.

La decisión de manejo para proceder con una cesárea más histerectomía o un intento de abordaje conservador se realiza caso por caso luego de una revisión multidisciplinaria. En nuestro caso clínico se decidió realizar una cesárea más histerectomía; que coinciden con reportes de Al-Khan et al (39), quienes recomiendan que el manejo en equipo multidisciplinario resultan en una mejoría de resultados maternos.

Es importante buscar condiciones de riesgo en todas las gestantes, sobre todo para aquellas que han sido cesareadas anteriormente. Se debe sensibilizar al personal de salud a usar técnicamente los lineamientos y Guías de Práctica Clínica elaboradas por el Ministerio de Salud y así poder indicar la cesárea cuando haya un motivo obstétrico real para la misma. Esto servirá en la disminución de las cesáreas que no son necesarias y secundariamente también podrá redundar en la disminución de casos de acretismo placentario. Siempre será muy favorable para la paciente que en

estos casos de alto riesgo los profesionales que evalúen deben ser los de mayor experiencia en la patología.

Es significativo resaltar que la labor del personal de salud es esencial en la toma de decisiones para el tratamiento y manejo adecuado e inmediato en caso de presentarse dicha patología como emergencia como lo fue nuestro caso clínico, se tomaron decisiones correctas sin conocer a la gestante, sin tener evidencias de controles prenatales, sin presentar exámenes auxiliares que evalúen el bienestar del feto y de la madre.

Al realizar el análisis global del manejo de la paciente se observa que, se ha seguido todas las normas y protocolos del Instituto Nacional Materno Perinatal y del Ministerio de Salud coincidiendo con las experiencias de otros autores nacionales e internacionales que fueron citados.

CAPÍTULO V

CONCLUSIONES Y RECOMENDACIONES

1.1 CONCLUSIONES

1. La ausencia de un adecuado control prenatal suele ser causante de complicaciones en la gestación, parto y puerperio.
2. Los factores de riesgo obstétricos para nuestro caso clínico incluyen edad materna avanzada, ausencia de control prenatal, presencia de placenta previa y cesareada anterior una vez.
3. El diagnóstico ecográfico de acretismo placentario en el servicio de emergencia fue adecuado y oportuno que contribuyó a la hospitalización para realizar una cesárea electiva.
4. La indicación de cesárea más histerectomía fue acorde con las Guías de Práctica Clínica y de Procedimientos en Obstetricia del Instituto Nacional Materno Perinatal, actualmente vigentes.
5. En nuestro caso clínico, a pesar que la gestante tuvo varios factores de riesgo presentando acretismo placentario y un sangrado importante en el momento de la cesárea, fue manejada adecuadamente, tuvo una evolución post operatoria favorable y no hubo complicaciones maternas ni neonatales, siendo dada de alta sin mayores riesgos.
6. Según el diagnóstico anatomopatológico no concuerda con el diagnóstico clínico post operatorio debido a que no hay infiltración de la placenta en el miometrio, es probable que se haya presentado placenta acreta y solo haya estado adherida al miometrio.

1.2 RECOMENDACIONES

1. Promover la atención prenatal con enfoque de riesgo y referencia precoz, educar a las pacientes sobre la importancia de la atención prenatal, el cual debe ser precoz, periódico, integral y de alta cobertura.
2. Sospechar de posibilidad de acretismo placentario en pacientes con antecedentes de cesárea anterior y placenta previa actual.
3. Solicitar ultrasonografía obstétrica en toda gestante con antecedente de cesárea previa.
4. Tener cuidado con el cálculo de la edad gestacional, estandarizar qué regla se utilizará para hallar la fecha probable de parto, aplicar adecuadamente la norma técnica de atención integral de salud materna.
5. Promover la culminación del embarazo a partir de las 34 semanas de edad gestacional y en forma electiva a las pacientes que tengan el diagnóstico de placenta previa con acretismo placentario.

REFERENCIAS BIBLIOGRAFICAS

1. Oyelese Y, Smulian JC. Placenta previa, placenta accreta, and vasa previa. *Obstet Gynecol.* 2006 Apr;107(4):927-41., commentary can be found in *Obstet Gynecol* 2006;108(3 Pt 1):693, *Obstet Gynecol* 2007 Jan;109(1):203
2. American College of Obstetricians and Gynecologists. Placenta accreta. Committee Opinion No. 529. *Obstet Gynecol.* 2012; 120(1):207–11.
3. Thia EW, Lee SL, Tan HK, Tan LK. Ultrasonographical features of morbidly-adherent placentas. *Singapore Med J.* 2007;48(9):799-802; quiz 803. PDF
4. Publications Committee, Society for Maternal-Fetal Medicine, Belfort MA. Placenta accreta. *Am J Obstet Gynecol.* 2010;203(5):430-9
5. Fauzia Anjum, Rabia Bashir, Arooba Rahim. Maternal and Foetal Outcome in Cases of Placenta Previa, Accreta and Increta. *ANNALS* 2016;22(4):296-300.
6. Mehrabadi A, Hutcheon JA, Liu S, Bartholomew S, Kramer MS, Liston RM, Joseph KS; Maternal Health Study Group of Canadian Perinatal Surveillance System (Public Health Agency of Canada). Contribution of placenta accreta to the incidence of postpartum hemorrhage and severe postpartum hemorrhage. *Obstet Gynecol.* 2015;125(4):814-21. doi: 10.1097/AOG.0000000000000722.
7. Bailit JL, Grobman WA, Rice MM, Reddy UM, Wapner RJ, Varner MW, Leveno KJ, Iams JD, Tita AT, Saade G, Rouse DJ, Blackwell SC; Eunice Kennedy Shriver National Institute of Child Health and Human Development (NICHD) Maternal-Fetal Medicine Units (MFMU) Network. Morbidly adherent placenta treatments and outcomes. *Obstet Gynecol.* 2015;125(3):683-9. doi: 10.1097/AOG.0000000000000680.
8. Silver RM, Landon MB, Rouse DJ, Leveno KJ, Spong CY, Thom EA, Moawad AH, Caritis SN, Harper M, Wapner RJ, Sorokin Y, Miodovnik M, Carpenter M, Peaceman AM, O'Sullivan MJ, Sibai B, Langer O, Thorp JM, Ramin SM, Mercer BM; National Institute of

- Child Health and Human Development Maternal-Fetal Medicine Units Network. Maternal morbidity associated with multiple repeat cesarean deliveries. *Obstet Gynecol.* 2006;107 (6):1226-32.
9. Gyamfi-Bannerman C, Gilbert S, Landon MB, Spong CY, Rouse DJ, Varner MW, Caritis SN, Meis PJ, Wapner RJ, Sorokin Y, Carpenter M, Peaceman AM, O'Sullivan MJ, Sibai BM, Thorp JM, Ramin SM, Mercer BM; Eunice Kennedy Shriver National Institute of Child Health and Human Development (NICHD) Maternal-Fetal Medicine Units (MFMU) Network. Risk of uterine rupture and placenta accreta with prior uterine surgery outside of the lower segment. *Obstet Gynecol.* 2012;120 (6):1332-7. doi: <http://10.1097/AOG.0b013e318273695b>.
 10. Ioscovich A, Shatalin D, Butwick AJ, Ginosar Y, Orbach-Zinger S, Weiniger CF. Israeli survey of anesthesia practice related to placenta previa and accreta. *Acta Anaesthesiologica Scandinavica.* 2016;60:457–464. doi: 10.1111/aas.12656
 11. Butwick AJ, Carvalho B, El-Sayed YY. Risk factors for obstetric morbidity in patients with uterine atony undergoing caesarean delivery. *Br J Anaesth* 2014;113: 661–8.
 12. Wortman AC, Twickler DM, McIntire DD, Dashe JS. Bleeding complications in pregnancies with low-lying placenta. *J Matern Fetal Neonatal Med* 2015. DOI: 10.3109/14767058.2015.1051023. [Epub ahead of print].
 13. Jolley JA, Nageotte MP, Wing DA, Shrivastava VK. Management of placenta accreta: a survey of Maternal-Fetal Medicine practitioners. *J Matern Fetal Neonatal Med* 2012;25: 756–60.
 14. American College of Obstetricians and Gynecologists. ACOG Committee Opinion. Placenta Accreta. Number 266, January 2002. *Int J Gynaecol Obstet* 2002;77: 77–8.
 15. Silver R. *Placenta Accreta Syndrome*. Taylor & Francis Group, [2017]. Pp167. Disponible en: <http://www.taylorandfrancis.com>
 16. Grobman WA, Bailit JL, Rice MM et al. Frequency of and factors associated with severe maternal morbidity. *Obstet Gynecol.*


- 2014;123 (4):804–810. PubMed PMID: 24785608. Pubmed Central PMCID: 4116103.
17. Silver RM. Abnormal placentation: Placenta previa, vasa previa, and placenta accreta. *Obstet Gynecol.* 2015;126 (3):654–668. PubMed PMID: 26244528.
 18. Morlando M, Sarno L, Napolitano R et al. Placenta accreta: Incidence and risk factors in an area with a particularly high rate of cesarean section. *Acta Obstet Gynecol Scand.* 2013; 92(4):457–460. PubMed PMID: 23347183.
 19. Belfort MA. Placenta accreta. *Am J Obstet Gynecol.* 2010;203 (5):430–439. PubMed PMID: 21055510. Epub 2010/11/09.eng.
 20. Wortman AC, Alexander JM. Placenta accreta, increta, and percreta. *Obstet Gynecol Clin North Am* 2013; 40:137–54.
 21. Garmi G, Salim R. Epidemiology, etiology, diagnosis, and management of placenta accreta. *Obstet Gynecol Int* 2012; 2012: 873929.
 22. Snegovskikh D, Clebone A, Norwitz E. Anesthetic management of patients with placenta accreta and resuscitation strategies for associated massive hemorrhage. *Curr Opin Anaesthesiol* 2011;24: 274–81.
 23. Vinograd A, Wainstock T, Mazor M, Beer-Weisel R, Klaitman V, Dukler D, Hamou B, Novack L, Ben-Shalom Tirosh N, Vinograd O, Erez O. Placenta accreta is an independent risk factor for late preterm birth and perinatal mortality. *J Matern Fetal Neonatal Med* 2015; 28: 1381–7.
 24. Silver RM, Fox KA, Barton JR, Abuhamad AZ, Simhan H, Huls CK, Belfort MA, Wright JD. Center of excellence for placenta accreta. *Am J Obstet Gynecol* 2015;212: 561-8.
 25. Ramírez Cabrera J, Cabrera Ramos S, Campos Siccha G, Peláez Chomba M, Poma Morales C. Histerectomía obstétrica en el Hospital San Bartolomé, Lima, 2003 – 2015. *Rev Peru Ginecol Obstet.* 2017; 63 (1):27-33.

26. Gonzales OM y Llanos CD. Acretismo placentario en el Instituto Nacional Materno Perinatal. Rev Peru Investig Matern Perinat. 2017(6);2:15-25.
27. Saldivar JD. Cirugía uterina previa como factor de riesgo para acretismo placentario Hospital Regional Docente de Trujillo y Hospital Belén de Trujillo, 2005-2015 (Tesis). Trujillo-Perú: Universidad Privada Antenor Orrego. 2016:42pp.
28. Zuzunaga EG. Acretismo placentario como factor de riesgo asociado a hemorragia severa postparto en el Hospital Regional Docente de Cajamarca (Tesis). Cajamarca-Perú: Universidad Privada Antenor Orrego. 2016:41pp.
29. Bheeshma B, Nithyananda BS, Fatima S, Anjum F. A Retrospective Study of Placenta accretas: A 4 year experience at Modern Government Maternity Hospital, Hyderabad. IAIM, 2017;4(5):31-36.
30. Anjum F, Bashir R, Rahim A. Maternal and Foetal Outcome in Cases of Placenta Previa, Accreta and Increta. ANNALS 2016;22(4):296-300.
31. Malhotra V, Bhuria V, Nanda S, Chauhan M, Rani A. Five-Year Experience at a Tertiary-Care Center. Journal of Gynecologic Surgery. 2014;30(2):91-95. doi: 10.1089/gyn.2013.0078
32. Robinson BK, Grobman WA. Effectiveness of timing strategies for delivery of individuals with placenta previa and accreta. Obstet Gynecol. 2010 Oct; 116(4):835-42. doi: 10.1097/AOG.0b013e3181f3588d.
33. James C, Aguilar A, Garaycochea O. Placenta accreta en paciente sin antecedentes quirúrgicos uterinos. Rev Peru Obst Ginecol. 2015;61(2):157-161.
34. Shekhar S, Chauhan N, Singh K, Sharma C, Surya M. Delayed and successful manual removal of abnormally adherent placenta necessitated by uterine sepsis following conservative management with adjuvant methotrexate – a rewarding clinical experience. SAJOG. 2013;19(1):19-21.

35. Dueñas GO, Rico OH, Rodríguez BM. Actualidad en el diagnóstico y manejo del acretismo placentario. *Rev Chil Obstet Ginecol.* 2007;72(4):266-71.
36. Gupta N, Gupta A, Green M, Shik Kang H, Blankstein J. Placenta percreta at 17 weeks with consecutive hysterectomy: A case report and review of the literature. *Case Reports Obstet Gynecol.* 2012. doi: 10.1155/2012/734.
37. MINSA. Guías Nacionales de Atención Integral de la Salud Sexual y Reproductiva. Lima Perú 2004.
38. Instituto Nacional Materno Perinatal. Guías de Práctica Clínica y de Procedimientos en Obstetricia y Perinatología. Capítulo Acretismo Placentario. Lima 2017.
39. Al-Khan A, Gupta V, Illsley NP et al. Maternal and fetal outcomes in placenta accreta after institution of team-managed care. *Reprod Sci* 2014;21: 761–71
40. Tang LE, Albinagorta R. Histerectomía puerperal: experiencia en una institución privada. *Rev. peru ginecol obstet.* 2013;59:199-202.

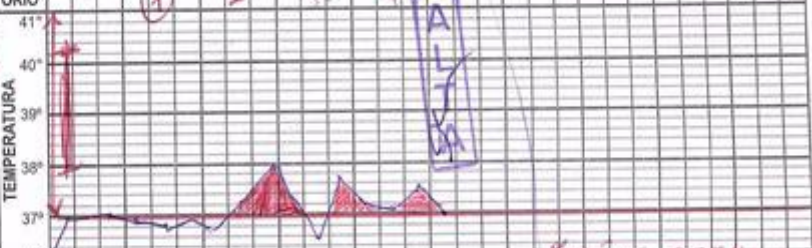

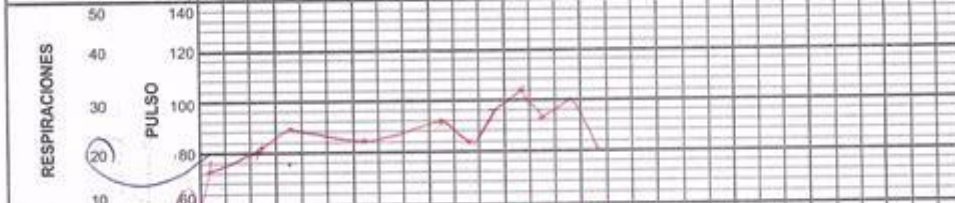

ANEXOS

ANEXO 1. HOJA DE REGISTROS VITALES



REGISTRO GRAFICO DE SIGNOS VITALES

Fe-002-

FECHA	19/05		20/05		21		22		23																																																																																																																																																																	
DIAS DE HOSPITALIZACION	2		3		4		5		6		7		8		9		10																																																																																																																																																									
TURNO	M	T	N	M	T	N	M	T	N	M	T	N	M	T	N	M	T	N																																																																																																																																																								
DIAS POST-OPERATORIO	1		2		3		4		5		6		7		8		9																																																																																																																																																									
<div style="display: flex;"> <div style="border: 1px solid black; padding: 5px; width: 20%;"> <p>PARTO</p> <p>FECHA: 19.05.17</p> <p>HORA: 08:50</p> <p>PESO: 2570 gr.</p> <p>TALLA: 46 cm.</p> <p>SEXO: M <input type="checkbox"/> F <input checked="" type="checkbox"/></p> <p>APGAR: 7-8</p> </div> <div style="width: 80%;">  <p style="color: red; font-style: italic;">Resistencia pasiva Hipertensión arterial</p> </div> </div>																																																																																																																																																																										
<p>MEDICACION</p> <hr/> <hr/> <hr/>																																																																																																																																																																										
<p>PRESIÓN ARTERIAL</p> 																																																																																																																																																																										
<p>RESPIRACIONES</p> <p>PULSO</p> 																																																																																																																																																																										
<p>ALTURA UTERINA</p> 																																																																																																																																																																										
<table border="1" style="width: 100%; border-collapse: collapse;"> <tr> <td>LATIDOS FETALES</td> <td colspan="2">147</td> <td colspan="2">-</td> <td colspan="2">-</td> <td colspan="2">-</td> <td colspan="2">-</td> <td colspan="2">-</td> <td colspan="2">-</td> <td colspan="2">-</td> <td colspan="2">-</td> </tr> <tr> <td>TALLA: PESO:</td> <td colspan="2">147</td> <td colspan="2">-</td> <td colspan="2">-</td> <td colspan="2">-</td> <td colspan="2">-</td> <td colspan="2">-</td> <td colspan="2">-</td> <td colspan="2">-</td> <td colspan="2">-</td> </tr> <tr> <td>INGESTA</td> <td colspan="2">NPD</td> <td colspan="2">-</td> <td colspan="2">-</td> <td colspan="2">-</td> <td colspan="2">-</td> <td colspan="2">-</td> <td colspan="2">-</td> <td colspan="2">-</td> <td colspan="2">-</td> </tr> <tr> <td>ORINA - ALBUMINA</td> <td colspan="2">-</td> <td colspan="2">-</td> <td colspan="2">-</td> <td colspan="2">-</td> <td colspan="2">-</td> <td colspan="2">-</td> <td colspan="2">-</td> <td colspan="2">-</td> <td colspan="2">-</td> </tr> <tr> <td>VOMITOS</td> <td colspan="2">-</td> <td colspan="2">-</td> <td colspan="2">-</td> <td colspan="2">-</td> <td colspan="2">-</td> <td colspan="2">-</td> <td colspan="2">-</td> <td colspan="2">-</td> <td colspan="2">-</td> </tr> <tr> <td>HECES</td> <td colspan="2">1</td> <td colspan="2">-</td> <td colspan="2">-</td> <td colspan="2">-</td> <td colspan="2">-</td> <td colspan="2">-</td> <td colspan="2">-</td> <td colspan="2">-</td> <td colspan="2">-</td> </tr> <tr> <td>SANGRADO - LOQUIOS</td> <td colspan="2">-</td> <td colspan="2">-</td> <td colspan="2">-</td> <td colspan="2">-</td> <td colspan="2">-</td> <td colspan="2">-</td> <td colspan="2">-</td> <td colspan="2">-</td> <td colspan="2">-</td> </tr> <tr> <td>BALANCE HIDRICO</td> <td colspan="2">-</td> <td colspan="2">-</td> <td colspan="2">-</td> <td colspan="2">-</td> <td colspan="2">-</td> <td colspan="2">-</td> <td colspan="2">-</td> <td colspan="2">-</td> <td colspan="2">-</td> </tr> </table>																			LATIDOS FETALES	147		-		-		-		-		-		-		-		-		TALLA: PESO:	147		-		-		-		-		-		-		-		-		INGESTA	NPD		-		-		-		-		-		-		-		-		ORINA - ALBUMINA	-		-		-		-		-		-		-		-		-		VOMITOS	-		-		-		-		-		-		-		-		-		HECES	1		-		-		-		-		-		-		-		-		SANGRADO - LOQUIOS	-		-		-		-		-		-		-		-		-		BALANCE HIDRICO	-		-		-		-		-		-		-		-		-	
LATIDOS FETALES	147		-		-		-		-		-		-		-		-																																																																																																																																																									
TALLA: PESO:	147		-		-		-		-		-		-		-		-																																																																																																																																																									
INGESTA	NPD		-		-		-		-		-		-		-		-																																																																																																																																																									
ORINA - ALBUMINA	-		-		-		-		-		-		-		-		-																																																																																																																																																									
VOMITOS	-		-		-		-		-		-		-		-		-																																																																																																																																																									
HECES	1		-		-		-		-		-		-		-		-																																																																																																																																																									
SANGRADO - LOQUIOS	-		-		-		-		-		-		-		-		-																																																																																																																																																									
BALANCE HIDRICO	-		-		-		-		-		-		-		-		-																																																																																																																																																									
IDIO MATERNO			MATERNO			NOMBRES			SERV. N°			CAMA N°			HISTORIA CLINICA N°																																																																																																																																																											

ANEXO 2. TARJETA DE CONTROL PRENATAL

CLINICA PERINATAL - CLAP - OPS / OND

Distrito: 42

ANTECEDENTES
 FAMILIARES: TBC, diabetes, hipertensión, presión arterial, endometriosis, otras.
 PERSONALES: cirugía pélvica, infertilidad, VIH, uso de anticoncepción, uso de medicamentos.
 OBSTETRICOS: gestos previos, abortos, nacidos vivos, etc.

GESTACION ACTUAL
 PESO ANTERIOR: 160816
 TALLA (cm): 170
 EG. CONFIBLE: 33.5
 MOVIM. FETALES: 3 espont. consecutivo

LABORATORIOS
 BACTERIURIA: +
 PAPANICOLAU: +
 VIH: +
 VDRL/RPR: +
 SIFILIS confirmada por FTA: +
 VDRL/RPR: +
 Hb > 20 sem: +
 FOLICULOS: +
 ESTREPTOCOCCO B: +
 PELVIANA VERSION EXTERNA: +

PARTO
 Fecha de ingreso: 09.05.17
 Tipo: 01
 Fecha parto: 08.50 / 19.45 H
 Posición parto: 08
 Tipo parto: 08
 Tipo parto: 08
 Tipo parto: 08
 Tipo parto: 08

RECIBIÓ NACIDO
 Sexo: ♀
 Peso al nacer: 2570
 Longitud: 46.7
 Tipo parto: 08
 Tipo parto: 08
 Tipo parto: 08
 Tipo parto: 08

TAMAJE NEONATAL NORMAL
 Voz: +
 Tª: +
 Higiene: +
 Auscultación: +
 Reflejos: +
 Mucosas: +
 Excreción: +



PUERPERIO
 hora: 01, min: 37, temp: 37.8, pulso: 92, PA: 100/60
 hora: 02, min: 38, temp: 37.8, pulso: 92, PA: 100/60
 hora: 03, min: 37.8, temp: 37.8, pulso: 92, PA: 100/60

EGRESO RN
 Tipo: 08
 Tipo: 08
 Tipo: 08
 Tipo: 08

EGRESO MATERNO
 Tipo: 08
 Tipo: 08
 Tipo: 08
 Tipo: 08

Apellido Paterno: ... Apellido Materno: ... Nombres: ...

ANEXO 3. REPORTE QUIRÚRGICO

INFORME QUIRURGICO		2º Libro	145327
DATOS DEL PROCEDIMIENTO		INTV	OBSTETRIC
		TIPO	PROGRAMADA
		Nº QUIRÓN	3
QUIRJANO (S):	CABRERA ANDRÉS EDWIN ELARD	AYUD. QUIRURGICO:	NINGUNO
QUIRJANO (S):	LOO CHOT FELIPE	DISTRUMENTISTA (S):	RODRIGO CANGALAYA SVELDIA
1º AYUDANTE:	CABEL ELBAZA CARMEN ROSMERY	DISTRUMENTISTA (S):	BANQUEZ GUTIERREZ FRIDA
2º AYUDANTE:	NINGUNO	TECN. ENFERMERIA:	CAR MAMANI JOSEFITA
ANESTESIOLOGO:	ARENAS VELASQUEZ ANIBAL		
TIPOS DE ANESTESIA		Anestesia 1:	COMBINADA-CAUDAL
		Anestesia 2:	NINGUNO
Cesárea Inici:	15 Fin: 11	Completas:	<input type="checkbox"/>
Dura Inici:	5 Fin: 39	Completas:	<input type="checkbox"/>
MATERIAL QX		PROCEDIMIENTOS REALIZADOS	
CESAREA	Número	ABSEPSA DE 201ª OPERATORIA, MUESTRA PATOLÓGICA, BORDA PLEY PLACA	
EPIDURAL	14	DISPERDILAPERTURA DE PAQUETES ESTERIL, RESECCION DE	
LAPARATOMIA	1	PACIENTE PARTICIPACION EN ACTO ANESTESICO	
HISTERECTOMIA ABDOMINAL	1		
Fecha/Hora Inicio	Fecha/Hora Fin		
10/05/2017 12:00	08:42 am	10/05/2017 11:00 am	
DIAGNOSTICO Pre-Operatorio		DIAGNOSTICO Post-Operatorio	
004-36 semanas	17	004-36 semanas	17
Placenta Previa Total	044.11	Placenta Previa Total	044.11
Cesarea por cesarea ant. (01 ant)	082.82	Cesarea por cesarea ant. (01 ant)	082.82
Atroc. mat. por déficit del crecim. fet. (R.C.T.U.)	036.5	Atroc. mat. por déficit del crecim. fet. (R.C.T.U.)	036.5
Gestante asfisa en trabajo de parto y parto	076.81	Gestante asfisa en trabajo de parto y parto	076.81
Anemia que complica el embarazo, el parto y el puerperio	099.0	Anemia que complica el embarazo, el parto y el puerperio	099.0
Alto riesgo obstetrico	036.H	Alto riesgo obstetrico	036.H
		Aceteceno placentario	071.01
Procedimientos Quirúrgicos			
Cesarea + histerectomía sub total o total 59525			
Descripción de Procedimiento			
Técnica: CÉS.CORP. CLÁSICA AA + CCE. Técnica: PFAANESTESIA EL LOSKING, Diseccon Feto: FODALICO, Histerectomía 2, PLANO Material Histerectomía: CATOUT, Revision de Hematoma y cierre por planos PCL DE LIG. REDONDOS, BIFUNDIBULO PELVICOS, ARTERIAS UTERINAS, LIG. CARDINALES, UTERO SACRO, EXTRACCIÓN DE PEZA QX, CIERRE DE CUPULA VAGINAL CON CC 1 SURGET CRUZADO, REVISION HEMOSTASA, PERITOMEXACION CON CC 2 ID, LAVADO DE CAVIDAD, CONTEO DE GASAS Y DREPE PARED POR PLANOS.			
Hallazgos			
Placenta: PATOLÓGICO; Tipo Inserción: ACRETISMO - ; Ubi Placenta: PREVA-TOTAL, Líquido Amniótico: CLARO, Cant. Líq. Amniótico: NORMAL, Olor Líquido Amniótico: NO MAL OLOR Recien Nacido: VIVO, Sexo: FEMERINO, Peso: 2570 gr, talla: 48 cm, apgar 7.8			
EXTRACCIÓN DE FETO EN PCDALICO			
PLACENTA PREVA TOTAL ADHERIDA A SEGMENTO CON SANGRADO MASIVO SE DECIDE HISTERECTOMIA ABDOMINAL TOTAL			
ANEVOS NORMALES.			
SIO: 1500			
Platamiento y Corte Cordon Umbilical: REECCO 4-2			
Accidentes: No			
Estudio Patológico: UTERO + PLACENTA			
			
		Dr. Loo	 M.E. Cabel CIP: 54-94
Sello y Firma Cirujano (1)		Sello y Firma Cirujano (2)	
Paciente: ADULAR QUISEP CORINA		Edad: 42 Servicio: OBSTETRICIA 9 HC: 1289104	

ANEXO 4. INFORME ANATOMOPATOLÓGICO DE ÚTERO

INFORME DE ANATOMIA PATOLOGICA

SIS Fecha : 24/05/2017 02:27:39p.m. Edad Pac 42 años N° 17--4584

Examen EST HISTOL PIEZAS QUIRURGICA UTERO

Indicacion Dr: ORTIZ FLORES ANTONIO

Resultado:
EXAMEN MACROSCÓPICO:


Se recibe útero, sin anexos que pesa 900 gr., y mide 21 cm. de longitud; 10 cm. de ancho y 8.3 cm. ántero-posterior.
La superficie uterina es lisa.
Con 3 soluciones de continuidad la mayor de 10x2.7cm. Parcialmente suturada, la segunda 5x1.5cm. y la tercera 3.5x2cm. Segmento uterina inferior, la mayor cara anterior.
El cérvix mide : 5x4x4 cm.
Orificio Cervical externo : circular que mide 0.8 cm. Sin epitelio.
Canal endocervical : irregular, permeable.
Al corte sagital, cavidad endouterina con coágulos sanguíneos.
A las múltiples laminaciones : se observa tumoraciones.
Tumoraciones:
De localización : Intramural.
Bordes : definidos.
Estroma : pardo claro, arremolinado.
Diámetro mayor 2 cm.
Endometrio de hasta 0.5 cm., miometrio de hasta 3.5 cm.
SE INCLUYE MUESTRA REPRESENTATIVA.

- 1- Cuello Anterior.
- 2- Cuello Posterior.
- 3- Bordes de solución de continuidad.
- 4- Sutura.
- 5- Tercio Inferior Cuello Anterior.
- 6- Tercio Medio Cuello Anterior.
- 7- Fondo Cuello Anterior.
- 8- Tercio Inferior Cuello Posterior.
- 9-10 Tercio Medio Cuello Posterior.
- 11- Fondo.
- 12- Miomas.

ÚTERO: PIEZA QUIRÚRGICA.

- CERVIX: ENDOCERVICITIS CRÓNICA.
SE OBSERVA A NIVEL DE CANAL ENDOCERVICAL VELLOSIDADES CORIALES SOBRE UNA BASE DE TEJIDO DECIDUAL ASOCIADO E HEMORRAGIA EN LOS CORTES HISTOLÓGICOS ESTUDIADOS.
- ENDOMETRIO: DECIDUALIZADO.
- MIOMETRIO:
 - * HIPERPLASIA E HIPERTRÓFIA DE FIBRAS MUSCULARES LISAS, FOCOS DE CONGESTIÓN VASCULAR.
 - * LEIOMIOMA INTRAMURAL.

SVC/lhw
24/05/17


MINISTERIO DE SALUD
INSTITUTO NACIONAL DEL NIÑO INFANTIL
Dra. M. V. C. C. C.
Servicio de Anatomía Patológica
CIP 5010 INE, 1962

ANEXO 5. INFORME ANATOMOPATOLÓGICO DE PLACENTA

INSTITUTO NACIONAL MATERNO PERINATAL
SERVICIO DE ANATOMIA PATOLOGICA
INFORME DE ANATOMIA PATOLOGICA

Nº Informe: 560770

Fecha: 12/06/2017 10:30:31a.m. Edad Pac 42 años Nº 17--4585

Examen EST PLACENTA

Indicacion Dr: BAZAN MONTERO CARLOS

Resultado:
EXAMEN MACROSCOPICO:




Se recibe placenta fragmentada que mide 17 x 12 x 2 cm. pesa 410 gr. completa
Membranas placentarias: Punto de ruptura más cercano a no evaluable del margen placentario,
incompletas, opacas
El cordón umbilical: Trae 3 vasos
Mide 14 cm. de longitud y 1.3 cm. de diámetro
Inserción: Excéntrica a 2.5 cm. del borde placentario
Color: Blanco nacarado
Trayecto: Espiralado
La Superficie fetal: Hematomas retro - membranas 10%.
Borde placentario: No evaluable.
La superficie materna: Es de color rojo vinoso, con cotiledones incompletos disgregados.
Si trae coágulos: en el borde placentario 10%
Parénquima: Se observan alteraciones:
Trombosis intervellosa: si y compromete el 1.5cm. % de la superficie fetal.
Calcificaciones: 5% en la superficie placentaria.

DIAGNOSTICO HISTOLÓGICO:
> PLACENTA DEL TERCER TRIMESTRE; PRODUCTO DE GESTACIÓN ÚNICA:
- PARÉNQUIMA CON TROMBOS INTERVELLOSO EN EL 5% DE LA MUESTRA ESTUDIADA.
> CORDÓN UMBILICAL: (2 ARTERIAS Y 1 VENA). SIN ALTERACIONES HISTOLÓGICAS SIGNIFICATIVAS .
> MEMBRANAS: SIN ALTERACIONES HISTOLÓGICAS SIGNIFICATIVAS.

GVR/lw
01/06/17

INMBA
INSTITUTO NACIONAL MATERNO PERINATAL
Dra. Grey E. Vergara Ramos
Médico Anatómico Patólogo
C.M.P. 99507 RNE 31702

ANEXO 6. HOJA PELMATOSCÓPICA DEL RN

AL NACIMIENTO (Planta Derecha)	 INSTITUTO NACIONAL MATERNO PERINATAL MINISTERIO DE SALUD	AL ALTA (Planta Derecha)
	Fecha <u>19-05-17</u> Hora <u>08,50</u> Sexo <u>Femenino</u> Peso <u>2570</u> Talla <u>46</u> Apgar <u>7-8</u>	
Firma Operador	 INDICE DERECHO DE LA MADRE	Firma Operador
CUSTODIO OLSEN ROSPE CORDOBA MÉDICO-PEDIATRA		Historia Clínica