



**Universidad
Norbert Wiener**

Powered by **Arizona State University**

**FACULTAD DE CIENCIAS DE LA SALUD
ESCUELA ACADÉMICO PROFESIONAL DE OBSTETRICIA**

Trabajo Académico

Utilidad de cardiotocografía fetal en el diagnóstico de distocia funicular en gestante atendida en el hospital nivel II-2 de Tarapoto

**Para optar el Título de
Especialista en Monitoreo Fetal**

Presentado por:

Autor: Cortez Ramirez, Henry

Asesor: Mg. Ayala Peralta, Félix Dasio

Código ORCID: <https://orcid.org/0000-0002-2830-3789>

Lima – Perú

2021

DEDICATORIA

Dedico el presente trabajo de Investigación a mi familia por la paciencia y motivación constante que recibí de ellos.

AGRADECIMIENTO

A la Universidad Norbert Wiener por permitir culminar mi especialidad en Monitoreo fetal.

Al Obstetra Sofía Barreal por su constante orientación y amplia colaboración

Mi especial reconocimiento a la Profesora Karina Sánchez Vidal, porque supo guiarme eficientemente en la realización del presente estudio.

INDICE

	Páginas
RESUMEN	5
ABSTRACT	6
INTRODUCCIÓN	7
CAPÍTULO I	
Descripción del caso clínico.....	20
CAPÍTULO II	
Justificación de la investigación.....	31
CAPÍTULO III	
Antecedentes de investigación.....	33
3.1 Antecedentes nacionales	33
3.2 Antecedentes internacionales	38
CAPÍTULO IV	
Discusión de caso clínico	44
CAPÍTULO V	
Conclusiones y recomendaciones.....	49
5.1 Conclusiones	40
5.2 Recomendaciones.....	50
REFERENCIAS BIBLIOGRÁFICAS	51
ANEXOS	
Anexo 1: Autorización.....	58
Anexo 2: Índice de similitud.....	59

RESUMEN

Objetivo: Describir los hallazgos cardiotocográficos compatibles con el diagnóstico de distocia funicular en una gestante de 37 semanas que acude al Hospital Nivel II-2 de Tarapoto.

Material y métodos: Es un estudio de tipo observacional, descriptivo, retrospectivo y de revisión de un caso clínico sobre el manejo de una primigesta de 37 semanas que presenta trazado cardiotocográfico compatible con distocia funicular atendida en el hospital de Tarapoto en enero 2019. Se hizo la revisión de la literatura para la discusión sobre el caso clínico.

Descripción del caso clínico: Primigesta de 19 años, que acude a emergencia por presentar hipertensión elevada con embarazo de 37 semanas por fecha de última menstruación y no trabajo de parto; por lo que se le indica hospitalización para descartar preeclampsia. El Test No Estresante inicial revela línea de base de 145 lpm, variabilidad de 8, presencia de desaceleraciones variables, con resultado feto activo reactivo con signos evidentes de compresión funicular. El test estresante revela línea de base de 160 lpm, variabilidad de 5, ausencia de aceleraciones y movimientos fetales, con 60% de presencia de desaceleraciones variables cuyo resultado de TST positivo no reactivo. Fue sometida a cesárea de emergencia, obteniendo un recién nacido de APGAR 7 al minuto y APGAR 9 a los 5 minutos, peso 2620 g, líquido amniótico claro y circular doble al cuello fetal.

Conclusión: Los hallazgos de desaceleraciones variables en la cardiotocografía fetal ayudaron en el diagnóstico de distocia funicular que permitieron culminar el parto en forma oportuna.

Palabras clave: hallazgos cardiotocográficos, desaceleraciones variables, distocia funicular, gestante.

ABSTRACT

Objective: To identify the cardiotocographic findings compatible with the diagnosis of funicular dystocia in a 37-week pregnant woman who attended the Level II-2 Hospital of Tarapoto.

Material and methods: It is an observational, descriptive, retrospective and review study of a clinical case on the management of a 37-week pregnant woman with a cardiotocographic tracing compatible with funicular dystocia treated at the Tarapoto hospital in January 2019. A review of the literature was made to discuss the clinical case.

Description of the clinical case: 19-year-old primigravida, who came to the emergency room due to high hypertension with a 37-week pregnancy due to the date of last menstruation and no labor; therefore, hospitalization is indicated to rule out preeclampsia. The initial Non-Stressful Test reveals a baseline of 145 bpm, variability of 8, presence of variable decelerations, with a reactive active fetus with obvious signs of funicular compression. The stressful test reveals a baseline of 160 bpm, variability of 5, absence of fetal accelerations and movements, with 60% presence of variable decelerations whose positive non-reactive TST result. She underwent emergency cesarean section, obtaining a newborn with APGAR 7 at 1 minute and APGAR 9 at 5 minutes, weight 2620 g, sure and double circular amniotic fluid at the fetal neck.

Conclusion: The findings of variable decelerations in the fetal cardiotocography helped in the diagnosis of funicular dystocia that allowed the completion of labor in a timely manner.

Key words: cardiotocographic findings, variable decelerations, funicular dystocia, pregnant.

INTRODUCCIÓN

En la actualidad la morbimortalidad materno perinatal continúa siendo un problema de salud pública a nivel mundial y nacional, sobre todo en aquellas gestantes que presentan factores de riesgo perinatal, como son los problemas de distocia funicular en el feto, principalmente durante el último trimestre de gestación.

La evaluación del bienestar fetal durante la atención prenatal y el parto se realizan normalmente controlando la frecuencia cardíaca fetal (FCF), las cuales se logran mediante el uso de la cardiotocografía (CTG) que permite el monitoreo en forma temprana el distress del feto; y para ello, es necesario analizar e interpretar los hallazgos en los registros cardiotocográficos durante la vigilancia de la salud del feto(1-4).

La cardiotocografía fetal, es un procedimiento biofísico que permite evaluar el bienestar fetal durante el control prenatal o en labor de parto, a través del estudio de FCF versus movimientos fetales o contracciones uterinas; las cuales apoyan para tamizaje de hipoxia fetal en gestantes a término antes de ser sometido al trabajo de parto; de esa manera nos permite diagnosticar oportunamente y decidir la culminación de la gestación (5).

La cardiotocografía es un método de valoración del bienestar fetal basado en el registro continuo de la FCF en relación a la dinámica uterina y los movimientos fetales, su evaluación permite diferenciar entre un estado fetal normal, sospechoso o patológico; pues, predice la hipoxia fetal mejor que cualquier otro método (6-8).

A nivel global se realizan la vigilancia de bienestar fetal mediante monitoreo electrónico fetal y están indicadas en mujeres embarazadas con o sin riesgo perinatal; pero, se prioriza su uso para mujeres en condiciones de alto riesgo obstétrico, tales como distocia funicular, entre otras (9,10).

Es importante resaltar la fisiología fetal, donde el cerebro fetal es el principal órgano de importancia, pero hasta la actualidad no es clínicamente factible evaluar su función durante el parto. Sin embargo, se pueden evaluar las características del corazón fetal y el hecho de que los cambios en la frecuencia cardíaca fetal (FCF) preceden la lesión cerebral constituye el fundamento de la monitorización electrónica fetal del corazón fetal mediante la cardiotocografía; es decir, la respuesta oportuna a los patrones anormales del corazón fetal podría ser efectiva para prevenir la lesión cerebral (11).

Asimismo, es necesario recordar lo mencionado por Liston R (11) que, durante las contracciones del parto normal hay una disminución en el flujo sanguíneo útero placentario y un aumento posterior en pCO₂ fetal y una disminución en pO₂ y pH. En el feto sano, estos valores no caen fuera de los umbrales críticos, y el feto no presenta cualquier cambio en las características de la frecuencia cardíaca. Sin embargo, en el feto con intercambio de gases comprometido, puede haber un aumento en pCO₂ y una disminución en pO₂ y pH que exceden los umbrales críticos y el feto puede mostrar cambios en las características de la frecuencia cardíaca fetal.

Por otro lado, cuando se realiza la interpretación del registro cardiotocográfico que forma parte de la evaluación clínica global de la madre y el feto; y que tiene como objetivo único la detección de hipoxia fetal; sobre todo, en las salas de partos donde la reducción de la tasa de cesáreas de emergencias y/o la mejora de los resultados perinatales ha sido demostrada después de la implementación de la interpretación de registro cardiotocográfico basada en fisiopatología (12).

Por otro lado, mencionar que existen diversidad de clasificaciones para interpretar los registros cardiotocográficos; sin embargo, desde el año 2008, el Colegio Americano de Obstetras y Ginecólogos (ACOG) (9), los Institutos Nacionales de Salud Infantil y Desarrollo Humano (NICHD) (13) y la Society for Maternal-Fetal Medicine (SMFM) patrocinaron conjuntamente un taller sobre cardiotocografía o

patrones de frecuencia cardíaca fetal y han logrado simplificar la categorización e interpretación de los registros cardiotocográficos clasificando en 3 niveles:

Categoría I: Debe incluir lo siguiente: Línea de base de 110 a 160 latidos por minuto (lpm); variabilidad de 6 a 25 lpm; desaceleraciones tardías o variables ausentes; desaceleraciones tempranas presentes o ausentes; y aceleraciones ausentes o presentes. Interpretación: patrón normal = feto no hipóxico, no acidótico.

Categoría II: Todo lo que no es categoría I ni III. Debe tener las siguientes variables: Línea de base bradicardia con variabilidad / taquicardia; variabilidad mínima / marcada / ausentes sin desaceleraciones recurrentes; aceleraciones: ausente luego de estimulación fetal; desaceleraciones: variables recurrentes/ prolongadas/tardías recurrentes/ variables atípicas. Interpretación: Indeterminado, requiere mayor evaluación para determinar la condición fetal.

Categoría III: Debe tener variabilidad ausente en: desaceleraciones recurrentes tardías; desaceleraciones recurrentes variables; bradicardia. Patrón sinusoidal. Interpretación: patrón anormal = feto probablemente hipóxico.

Los patrones de la NICHD son dirigidos netamente para el monitoreo fetal intraparto y se utilizan en muchos centros materno infantil de nuestro país y en otros países del mundo, considerándose de gran ayuda diagnóstica (14).

Existen, otras clasificaciones de los criterios de interpretación de los registros de la frecuencia cardíaca fetal (FCF), que están dadas por el Test de Fisher (tabla 1) (14).

Tabla 1. Evaluación de las características del monitoreo fetal según puntuación del test de Fisher

CARACTERÍSTICAS CARDIOTOCOGRÁFICAS	PUNTAJE		
	0	1	2
Línea basal (lpm)	<100 ó >180	100 - 119 161 - 180	120 - 160
Variabilidad	<5 <3	5 - 9 ó >25 3 - 6	10 - 25 >6
Aceleraciones/ 30 minutos	0	Periódicos ó 1-4 esporádicos	>ó =5
Desaceleraciones	DIP II 60% DIP III 60%	DIP II <40% Variables <40%	Ausentes
Actividad Fetal: Movimientos fetales	0	1 - 4	>5
PUNTAJE TOTAL DE FISHER			

Interpretación de la puntuación de Fisher

Puntuación	Estado fetal	Pronóstico	Enfoque clínico
8 - 10	Fisiológico	Favorable	Ninguno
5 - 7	Dudoso	Criterio Profesional	Prueba de inducción con oxitocina
< 4	Severa	Desfavorable	Culminación si es necesario

Asimismo, señalar que recientemente, el cordón umbilical se ha convertido en un elemento de interés para la medicina materno fetal, pues representa la unión entre el feto y la madre durante el embarazo, interviene en la nutrición fetal y permite resistir las presiones intrauterinas y las tracciones fetales (15,16).

Es importante señalar la morfología del cordón umbilical, que tiene forma espiralada y estructura flexible, con longitud aproximada de 50 centímetros, dos centímetros de diámetro y con un peso aproximado de 100 gramos. Esta estructura contiene en su interior tiene dos arterias y una vena, las cuales están recubiertos por el tejido conectivo mucoso denominado gelatina de wharton (17).

Schwarcz R et al (18) mencionan que las anomalías de cordón umbilical son patologías más comunes en la obstetricia. Éstas puede enrollarse sobre el cuello, tronco y miembros del feto; ocasionando alteraciones del flujo sanguíneo de los vasos del cordón umbilical, que en la CTG se visualizan con desaceleraciones variables o DIP III de la FCF durante la contracción uterina, las mismas que pueden llevar a una hipoxia fetal.

Asimismo, Vásquez J y col (19) sostiene que cuando avanza el trabajo de parto, el comportamiento de distocia funicular, se presenta al descender el feto por el canal de parto, aunada a la dinámica uterina pueden ocasionar compresión del cordón umbilical, que generaría disminución en FCF, que continúan hasta que finalicen las contracciones; sin embargo; en la mayoría de los casos, un circular del cordón umbilical no se asocia a hipoxia fetal y no requiere una intervención de urgencia, sino requiere una vigilancia muy rigurosa a través de la cardiotocografía fetal.

Por otro lado, es importante recordar que la longitud del cordón umbilical alargada está asociada con complicaciones fetales como circulares de cuello, excesivo enrollamiento, nudos verdaderos entre otros. Asimismo, el circular de cordón nucal simple representan un 20% del total de las distocias funiculares, el 1.7% al 3.8% son doble circular y el triple o más vueltas de cordón se registran entre el 0.2% al 0.3% del total de distocias funiculares.

El circular doble de cordón es una ocurrencia que, en la mayoría de veces, no tiene explicación, pero la literatura lo asocia a la existencia de movimientos fetales excesivos, longitud del cordón umbilical, al aumentar las semanas de gestación o a la disminución del líquido amniótico, siendo factores de riesgo para la disminución del flujo sanguíneo mediante el cordón umbilical (8,20).

El circular de cordón se clasifican según su naturaleza en rechazables o ajustadas, por el número de vueltas pueden ser simple, doble y triple; por su localización se clasifican en circular al cuello, al tronco, a los miembros y mixtas (20).

Evolución histórica de la clasificación de las desaceleraciones de la frecuencia cardíaca fetal (FCF)

Caldeyro-Barcia, inicialmente clasificó los tipos de desaceleraciones que permitieron evaluar los fetos con mayor posibilidad de estar en riesgo de hipoxia. Estas fueron consideradas como Dips tipo I, II y III.

Se denomina Dip I cuando la caída de la FCF es mayor a 15 lpm y una imagen en espejo similar a la contracción, con un decalage menor a 18 segundos; y están asociadas a compresión de cabeza fetal en canal del parto y están calificadas como registros cardiotocográficos tranquilizadoras (21).

Los DIP III o llamadas también desaceleraciones variables son definidas como caídas de la FCF con una profundidad y morfología variables en relación con la contracción, con un decalage ≤ 18 segundos. Estas representan a las compresiones del cordón umbilical durante la dinámica uterina (22), relacionadas a la presencia de circulares de cordón, nudos verdaderos u oligoamnios.

Mientras, las desceleraciones tardías o también llamadas Dip II son definidas a la caída de la FCF con la misma morfología que los Dips tipo I, durante la contracción uterina, y con un decalage entre 18 y 64 segundos. Estas representan a hipoxia fetal producto de la alteración de la homeostasis intrauterina.

Los autores Kubli FW et al (23) propusieron la clasificación de las desaceleraciones de FCF en relación de la profundidad y duración de la siguiente manera:

- a) Leves: duración < 30 segundos o caída de la FCF > 80 lpm o caída de la FCF a 70-80 lpm pero con duración < 60 segundos.
- b) Moderadas: descenso de la FCF < 70 lpm con una duración entre 30-60 segundos o disminución de la FCF a 70-80 lpm con duración > 60 segundos.
- c) Severas: descenso de la FCF < 70 lpm durante más de 60 segundos.

Los estudios reportados por Van der Hout-van der Jagt MB et al (24) para comprender la fisiología de las desaceleraciones de la frecuencia cardíaca fetal demostraron que durante la compresión funicular se interrumpe el flujo sanguíneo bloqueándose la llegada hacia el feto.

Características cardiotocográficas relacionadas a las desaceleraciones

Son definidas como caídas de la FCF por debajo la línea basal y se categorizan en cuatro tipos: precoces, variables, tardías y prolongadas (25).

Las Desaceleraciones Variables de FCF según la American College of Obstetricians and Gynecologists (ACOG) (9,26) y National Institute of Child Health and Human Development (NICHD) (13), se describen a continuación:

Desaceleración variable: Se denomina así, a caída abrupta de la FCF claramente objetivable que se produce en un tiempo <30 segundos desde el comienzo de la desaceleración al nadir de la FCF, con disminución de la FCF de ≥ 15 lpm, y duración de ≥ 15 segundos e inferior a 2 minutos.

Las Desaceleraciones Variables de FCF según la Federación Internacional de Ginecología y Obstetricia (FIGO) (27,28):

La FIGO define a las desaceleraciones como una caída transitoria de la FCF por debajo de la línea de base de >15 lpm y con una duración >15 segundos.

Desaceleración variable o DIP III: En forma de “V”. Muestran un caída abrupta desde el inicio hasta el nadir en <30 segundos y una recuperación rápida, acompañada de variabilidad normal. Asimismo, su morfología es variable en cuanto a forma, profundidad y relación con las contracciones uterinas. Muy raras veces están asociadas a hipoxia grave, con excepción en los casos que evolucionan a forma de “U” o variabilidad disminuida dentro de la desaceleración.

Cabe resaltar que la FIGO reporta que las desaceleraciones variables, en muy raras veces pueden llevar a hipoxia grave, con excepción en aquellos casos que evolucionan a DIP II que muestran variabilidad disminuida dentro de la desaceleración o se prolongan en su duración a más de 3 minutos.

Desaceleraciones Variables de FCF según el “Royal College of Obstetricians and Gynecologists” (RCOG) (29) y “National Institute of Health and Clinical Excellence” (NICE) (30)

También definen a las desaceleraciones como una caída transitoria de la FCF por debajo de la línea de base de >15 lpm y ≥ 15 segundos de duración.

Desaceleración variable: Es definida como descenso variable, intermitente y periódico de la FCF con inicio y recuperación rápida.

Actualmente, tras la publicación de estudios de Sameshima H et al (31) y Jackson M et al (32) se sostiene que la mayoría de las desaceleraciones que se observan son variables; es decir, con una caída abrupta de la FCF y que varían entre sí en forma y duración por la sensibilidad de la compresión del cordón umbilical secundaria a una contracción uterina, comprometiéndose temporalmente la circulación fetal.

Desaceleración variable o tipo umbilical o DIP III.

Se define como una disminución abrupta visualmente aparente en la FCF con el inicio de la desaceleración hasta el nadir de menos de 30 segundos. La desaceleración debe ser al menos 15 latidos por debajo de la línea de base, con una duración de al menos 15 segundos, pero menos de 2 minutos de duración. Se cree que las desaceleraciones variables son una respuesta de la FCF a la compresión del cordón y son las desaceleraciones más comunes que se observan durante el trabajo de parto (11).

Las desaceleraciones variables se pueden dividir en dos grupos.

1. Las desaceleraciones variables no complicadas consisten en una aceleración inicial, una desaceleración rápida de la FCF hasta el nadir, seguida de un retorno rápido al nivel de la FCF inicial con aceleración secundaria (11, 33).

Las desaceleraciones variables no complicadas no se muestran consistentemente como asociadas con un resultado neonatal deficiente (Baja puntuación de Apgar a los 5 minutos o acidosis metabólica) (11, 34).

2. Las desaceleraciones variables complicadas con las siguientes características pueden ser indicativas de hipoxia fetal: Desaceleración a menos de 70 lpm que dura más de 60 segundos, pérdida de variabilidad en la FCF y en el valle de la desaceleración, desaceleración bifásica, aceleración secundaria prolongada (sobrepulso suave posterior a la desaceleración de aumento de más de 20 bpm y / o que dura más de 20 segundos), regreso lento a la línea de base, continuación de la tasa de referencia a un nivel más bajo que antes de la desaceleración y presencia de taquicardia o bradicardia fetal (11,33,35).

Recientemente Liston R et al (11) reportan el nuevo sistema de clasificación para los trazados cardiotocográficos en el intraparto donde utilizan los términos "normal", "atípico" y "anormal" (Tabla 2).

Tabla 2. Nuevo Sistema de clasificación de trazados en monitoreo electrónico fetal intraparto

Caraterísticas	Trazado normal "tranquilizador"	Trazado atípico "no tranquilizador"	Trazado anormal "no tranquilizador"
Línea basal	110–160 lpm	Bradicardia 100–110 lpm Taquicardia > 160 por > 30 min a < 80 min. Línea base creciente	Bradicardia < 100 lpm Taquicardia > 160 por >80 min. Línea de base errática
Variabilidad	6–25 lpm ≤ 5 lpm por < 40 min.	≤ 5 lpm por 40–80 min.	≤ 5 lpm por > 80 min. ≥ 25 lpm por > 10 min. Sinusoidal
Desaceleraciones	Ninguno u ocasional sin complicaciones variables o desaceleraciones tempranas	Repetitivo (≥ 3) sin complicaciones desaceleraciones variables Desaceleraciones tardías ocasionales Desaceleración prolongada única >2 min. pero <3 min.	Repetitivo (≥ 3) variables complicadas: Desaceleración a <70 lpm durante >60 segundos pérdida de variabilidad en mínimo o en la línea de base Desaceleraciones bifásicas. Sobrepulsos excederse Retorno lento a la línea de base

			Línea basal inferior después de la desaceleración taquicardia o bradicardia basal. Desaceleraciones tardías >50% de las contracciones. Desaceleración prolongada única >3 min. pero <10 min.
Aceleraciones	Aceleraciones espontáneas presentes (FCF aumenta >15 lpm durante >15 segundos. (En gestación <32 semanas incremento en la FCF >10 lpm durante >10 segundos). Aceleraciones presentes con estimulación del cuero cabelludo fetal	Ausencia de aceleración con estimulación del cuero cabelludo fetal	Generalmente ausente. Pero si hay aceleraciones presentes, esto no cambia la clasificación del trazado.

En tal sentido, considerando la importancia del uso de la cardiotocografía fetal se ha visto por conveniente presentar el presente caso clínico con el objetivo de describir la utilidad de cardiotocografía fetal en el diagnóstico de distocia funicular en una gestante atendida en el hospital nivel II-2 de Tarapoto.

CAPÍTULO I

DESCRIPCION DEL CASO CLÍNICO

A) DATOS SOCIODEMOGRÁFICOS

Filiación:

Lugar de Atención: Hospital II-2 Tarapoto

Fecha de atención: 03 enero 2019

Edad: 19 años

Estado Civil: Soltera

Ocupación: Ama de Casa

Domicilio: Distrito Tabalosos

B) ATENCIÓN EN CONSULTORIO ALTO RIESGO OBSTETRICO

Fecha: 28/12/2018. Hora de atención: 07: 45 h.

Motivo de atención: Paciente es referido del centro de salud de Tabalosos al hospital II-2 de Tarapoto por consultorio de ARO porque en su establecimiento de salud durante sus controles prenatales le encontraron presión arterial elevada y presencia de proteína en orina una cruz (+) por lo que el personal lo deriva la hospital para ser evaluado por el especialista.

Antecedentes patológicos: Personales: Niega Familiares: HTA (mamá)

Transfusiones sanguíneas: Niega

Reacciones alérgicas a medicamentos: Niega

Antecedentes obstétricos:

Fórmula obstétrica: G1 P0000

Atenciones prenatales:

Fecha: 01/06/2018. Primer control prenatal. Presión arterial 117/70 mmHg

Fecha: 08/08/2018. Cuarto control prenatal. Presión arterial 123/60 mmHg

Fecha: 05/12/2018. Séptimo control prenatal. Presión arterial 129/88 mmHg

Fecha: 20/12/2018. Octavo control prenatal. Presión arterial 129/82 mmHg

Durante Control Prenatal: Según la Historia Clínica Materno Perinatal registró 8 Controles Prenatales, de los cuales desde el cuarto control prenatal ya empezaba presentar presiones arteriales elevadas.

Gestación 1: Embarazo actual

G1 P0000

Fecha de última menstruación (FUM): 20/04/2018

Fecha Probable de Parto (FPP): 27/01/2019

Edad Gestacional: 36 semanas por FUM

Paciente al interrogatorio no refiere ninguna molestia.

Examen físico:

Control de funciones vitales: Presión Arterial 145/91mmHg, temperatura 36.4°C, pulso 71 por minuto, frecuencia respiratoria 21 por minuto.

Peso: 65.200 Kg. Talla: 1.49 cm

09:45 am se vuelve a tomar la presión arterial dentro del consultorio de ARO obteniendo 14 5/90 mmHg.

Apreciación general: Buen estado general, Buen estado de hidratación.

Tórax/Aparato Cardiovascular/Respiratorio: Buen pase de murmullo vesicular en ambos campos pulmonares, no ruidos agregados.

Abdomen/Genitourinario/Aparato reproductor: Altura uterina 30 cm, latido cardiaco fetal 136 - 151 latidos por minuto, feto único en longitudinal cefálico derecho, movimientos fetales presentes. No dinámica uterina.

Tacto vaginal: Pelvis Ginecoide

Aparato Locomotor: Tono y movimientos adecuados

Neurológico: Glasgow 15 puntos, Lúcida orientado en tiempo, espacio y persona.

Impresión diagnóstica:

1. Gestante de 36 y 5 días semanas por fecha de última menstruación.
2. Descartar preeclampsia versus Hipertensión Gestacional

Plan de trabajo:

1. Proteinuria en orina de 24 horas
2. Examen de laboratorio: Urea, Ácido Úrico
3. Ecografía Obstétrica
4. Control en 7 días

Fecha: 03/11/2018. Hora de atención: 07: 00 h.

Motivo de consulta: Paciente acude a control prenatal con resultados de laboratorio para su evaluación por especialista, al interrogatorio manifiesta que su bebe no se mueve, no presenta otras molestias.

Control de funciones vitales: Presión Arterial 119/89mmHg, temperatura 36 .2°C, pulso: 71 por minuto, frecuencia respiratoria 21 por minuto.

Peso: 64.500 Kg. Talla: 1.49 cm. Índice de masa corporal: 29.1

Hora: 09:05 h. Presión arterial 138/79 mmHg

Hora: 10: 45 h. Presión arterial 140/80 mmHg

Resultados de laboratorio:

Urea: 17 mg/dL. Creatinina: 0.7 mg/dL. Acido úrico: 4.6 mg/dL

Diagnóstico:

1. Gestante de 36 semanas 4 días por fecha de última menstruación
2. Descartar Hipertensión gestacional Versus Preeclampsia leve

Plan de trabajo:

- a) Se hospitaliza
- b) Pase por emergencia

C) ATENCION EN EMERGENCIA

Fecha: 03/01/2019 Hora: 15:30 h. Motivo de consulta: Paciente ingresa al servicio de centro obstétrico procedente de emergencia referido de consultorio externo de ARO, por presentar presión arterial alto ingresa para descartar pre eclampsia por medio de exámenes de laboratorio.

Control de funciones vitales: Presión arterial: 131/89 mmHg. Pulso: 74 x minuto.

Frecuencia respiratoria: 21 x minuto. T°: 36.2°C

Apreciación general: Buen estado general, Buen estado de hidratación,

Tórax/Aparato Cardiovascular/Respiratorio: Buen pase de murmullo vesicular en ambos campos pulmonares, no ruidos agregados.

Abdomen/Genitourinario/Aparato reproductor: Altura uterina 30 cm, latido cardíaco fetal 136 - 151 latidos por minuto, feto único en longitudinal cefálico derecho, movimientos fetales presentes. No dinámica uterina.

Al tacto vaginal: Dilatación: O. Borramiento: 50 %. Altura de presentación:- 3.

Pelvis: Ginecoide.

Aparato Locomotor: Tono y movimientos adecuados

Neurológico: Glasgow 15 puntos, Lúcida orientado en tiempo, espacio y persona.

Indicaciones terapéuticas:

1. Nada por vía oral
2. Control de funciones vitales
3. Monitoreo materno fetal estricto
4. Cloruro de Sodio al 9/00 x 1000cc
5. Reevaluar por ginecólogo de turno

EVOLUCIÓN: Se hospitaliza en tercer piso DESTINO: Hospitalización

D) ATENCIÓN EN CENTRO OBSTÉTRICO

Evolución obstétrica

Fecha: 03/01/2019. Hora: 18:40 h.

Gestante de 36 semanas quién es referida de Tabalosos por presentar presión arterial 140/80 mmHg, por lo que se le indica hospitalización para descartar preeclampsia. Actualmente paciente refiere estar tranquila niega signos premonitorios como dolor de cabeza, zumbido de oídos, visión borrosa, no pérdida de fluidos por canal vaginal.

Al examen: Control de funciones vitales: Presión arterial 145/91 mmHg, pulso 74 latidos por minuto, respiración 21 por minuto, temperatura 36.°C.

Mamas: Blandas, no secretantes, indoloras.

Abdomen: Altura uterina: 31 cm. Feto único en longitudinal cefálico derecho. Frecuencia cardíaca fetal: 140 - 152 latidos por minuto, movimientos fetales ++/+++ , no dinámica uterina.

Genitales Externos: Se evidencia pérdida de fluidos por canal vaginal

Miembros inferiores: sin edema.

Impresión diagnóstica:

1. Gestante de 36 semanas.+ 6 días por fecha de última menstruación.

2. Hipertensión Inducida por Gestación
3. Descartar preeclampsia

Plan de trabajo:

1. Monitoreo materno fetal estricto
2. Ecografía Obstétrica

Evolución médica:

04/01/2019. Hora: 9:15 h.

Paciente refiere estar tranquila no presenta contracciones uterinas, no pérdida de líquido amniótico, no sangrado vaginal, no cefalea, no mareos, movimiento fetal ++

Al exámen: Paciente en decúbito dorsal a voluntad, ventila espontáneamente, Aparente buen estado general, nutrición e hidratación.

Piel y Mucosas: afebril normotérmico, mucosas hidratadas

Mamas: Blandas no dolorosas no secreción

Aparato respiratorio: Murmullo vesicular pasa por ambos campos pulmonares

Aparato cardiovascular: Ruidos rítmicos no soplos

Abdomen: Blando, depresible, no dolor a la palpación.

Altura uterina: 31 cm. Frecuencia cardíaca fetal: 156 x minuto

Feto en Longitudinal cefálica derecha.

Diagnostico:

1. Gestante 37 semanas x fecha de última menstruación
2. Hipertensión gestacional
3. Probable distocia funicular

Plan:

1. Monitoreo electrónico fetal
2. Proteinuria 24 horas

05/01/2019. Hora 06:45 h.

Gestante de 37 sem x fecha de última menstruación, refiere no tener signos premonitorios de preeclampsia, no pérdida de tapón mucoso, no pérdida de sangre, ni líquido amniótico, no contracciones uterinas, percibe movimientos fetales

Al examen. Aparente buen estado general, nutrición e hidratación.

Piel: Afebril, normo crónica

Mucosa: hidratadas, llenado capilar menor de 15 segundos.

Mamas: Blandas no dolorosas a la palpación, no secreción por pezón

Aparato respiratorio: murmullo vesicular pasa bien en ambos campos pulmonares.

Aparato cardiovascular: Ruidos cardiacos rítmicos, no soplos

Abdomen: Altura uterina: 31 cm. Latido cardíaco fetal: 136 - 146 x minuto.

Movimientos fetales presentes

Aparato genitourinario: No pérdida de líquido, no sangrado vaginal.

Diagnóstico:

1. Gestante de 37 semanas + 1 día x Fecha de última menstruación
2. Hipertension gestacional

Plan de trabajo:

1. Control obstétrico.
2. Evaluación por Ginecoobstetra de turno
3. Continuar gestación

05/01/19. Hora: 9:20h

- 1) Dieta completa+Líquidos a voluntad
- 2) Cloruro de sodio al 9x1000 cc como vía endovenosa a 30 gotas por minuto.
- 4) Se solicita Test No estresante
- 5) Ecografía Obstétrica
- 6) Efectivizar examen de laboratorio
- 7) Reevaluación con resultados

MONITOREO FETAL (TEST NO ESTRESANTE)

Fecha: 05/01/2019

Datos del tiempo monitoreo: Total: 15 minutos. Inicio: 11:55 h. Termino: 12:10 h.

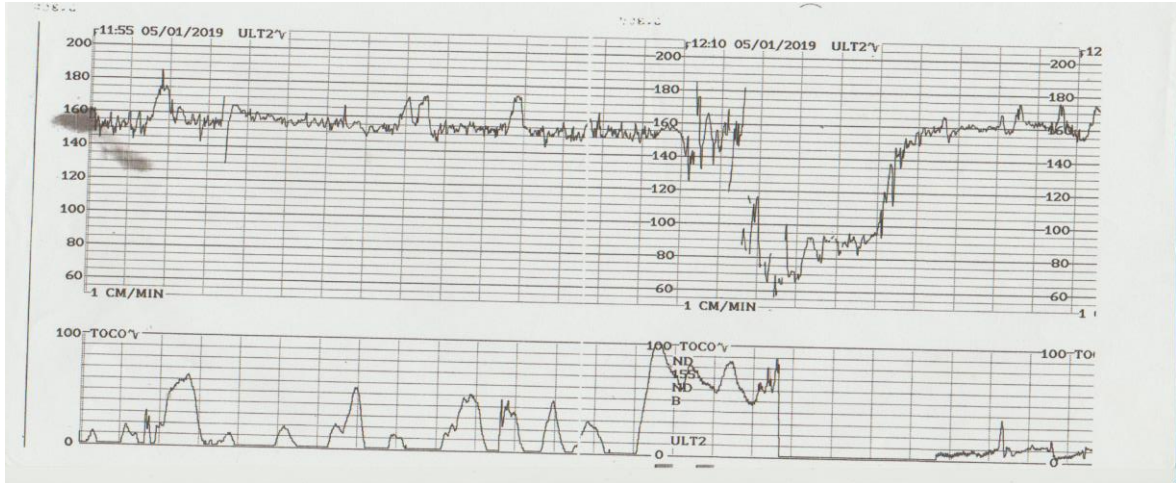


Figura 1. Primer trazado cardiotocográfico del Test no Estresante que revelan variabilidad disminuida y presencia de desaceleraciones variables. Interpretación: Feto activo reactivo con signos evidentes de compresión funicular.

PARÁMETROS OBSERVADOS	PUNTAJE			PUNTAJE OBTENIDO
	0	1	2	
Línea basal (lpm)	<100 ó >180	100 - 119 161 - 180	120 -160	2
Variabilidad	<5 <3	5 - 9 ó >25 3 - 6	10 - 25 >6	1
Aceleraciones/ 30 Minutos	0	Periódicos ó 1-4 esporádicos	≥5	2
Desaceleraciones	DIP II 60% DIP III 60%	DIP II <40% Variables <40%	Ausentes	1
Actividad Fetal: Movimientos fetales	0	1 - 4	>5	2
PUNTAJE TOTAL DE FISHER				8/10

Tabla 1. Interpretación con test de Fisher: Puntaje 8/10.

05/01/2019. Hora: 06:30 h.

Paciente refiere estar tranquila, sin síntomas de importancia, no contracciones uterinas, sin pérdida de líquido amniótico, movimientos fetales presentes, además no se presenta signos premonitorios de preeclampsia.

Al examen. Aparente buen estado general, nutrición e hidratación.

Piel: Afebril, normocrómica

Mucosa: hidratadas, llenado capilar menor de 15 segundos.

Mamas: Blandas no dolorosas a la palpación, no secreción por pezón

Aparato respiratorio: murmullo vesicular pasa bien en ambos campos pulmonares.

Aparato cardiovascular: Ruidos cardiacos rítmicos, no soplos

Abdomen: Blando depresible, ruidos hidroaéreos presentes, no dolor a la palpación. Altura uterina: 31 cm. Feto en longitudinal cefálica derecha. Latido cardiaco fetal: 145 - 150 x minuto. No dinámica uterina.

Sistema nervioso central: Lúcida, orientada en tiempo espacio y persona.

Glasgow: 15/15.

Sistema locomotor: No edemas en miembros inferiores. Reflejos presentes y normales.

Diagnóstico:

1. Gestante 37 semanas + 2 días x Fecha de última menstruación
2. Hipertensión gestacional

Plan de trabajo:

1. Monitoreo electrónico fetal/MMF
2. Test de Posse

05/01/2019 10.12 h.

- 1) Dieta completa + líquido a voluntad
- 2) Control funciones vitales cada 6 horas
- 3) Cloruro de sodio al 9/00 endovenoso como vía
- 4) Inducción del parto
- 5) Comunicar cualquier eventualidad al médico de turno

MONITOREO ELECTRONICO FETAL (TEST ESTRESANTE)

Fecha: 05/01/2019

Datos del tiempo monitoreo: Total: 15 minutos. Inicio: 13:15h. Termino: 13:30 h.

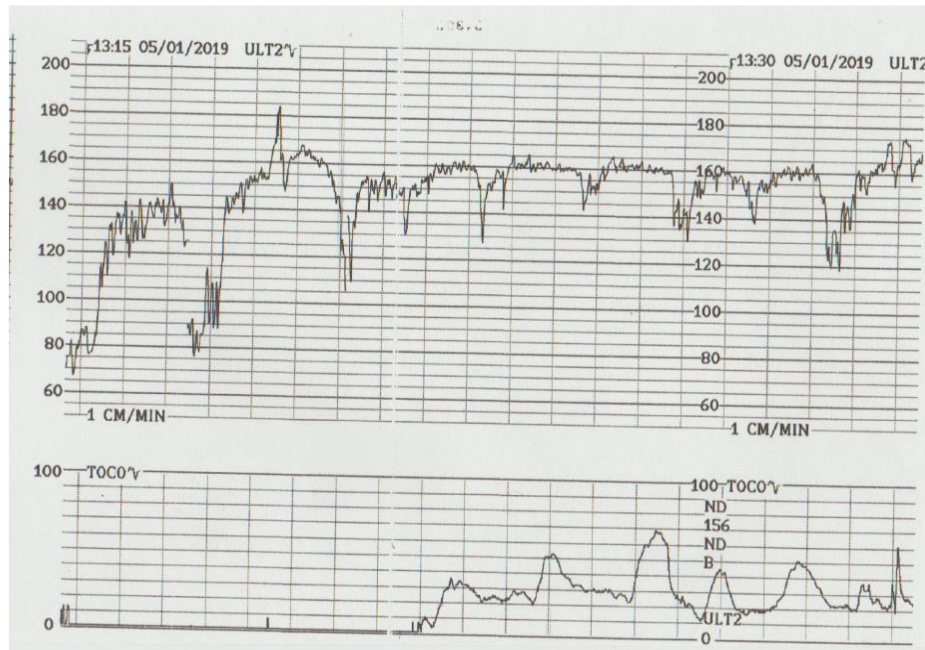


Figura 2. Segundo trazado cardiotocográfico del Test Estresante. Presencia de desaceleraciones variables.

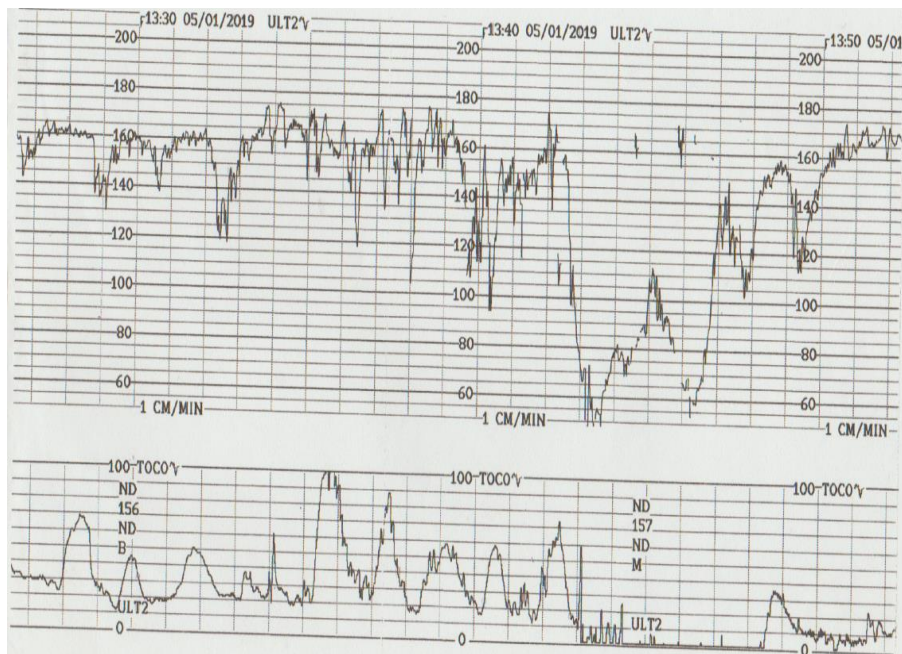


Figura 3. Tercer trazado cardiotocográfico del Test Estresante. Presencia de desaceleraciones variables en >60%.

PARÁMETROS OBSERVADOS	PUNTAJE			PUNTAJE OBTENIDO
	0	1	2	
Línea basal (lpm)	<100 ó >180	100 - 119	120 -160	2
		161 - 180		
Variabilidad	<5	5 - 9 ó >25	10 - 25	1
	<3	3 - 6	>6	
Aceleraciones/ 30 Minutos	0	Periódicos ó 1-4	≥5	0
		esporádicos		
Desaceleraciones	DIP II 60%	DIP II <40%	Ausentes	0
	DIP III 60%	Variables <40%		
Actividad Fetal: Movimientos fetales	0	1 - 4	>5	0
PUNTAJE TOTAL DE FISHER				3/10

Tabla 2. Interpretación de FIHER. Puntaje 3/10. Test estresante con feto no reactivo positivo.

Fecha 06/01/2019 Hora 08: 47 h.

- 1) Nada por vía oral
- 2) Control de funciones vitales cada 6 horas
- 3) Control obstétrico
- 4) Cloruro de sodio al 9‰ a XXX gotas por minuto.
- 5) Ecografía Obstetrica
- 7) Test de Posse
- 8) Reevaluar con resultados.

Reporte de cesárea

Fecha: 6/01/19 Hora: 14.00 h.

Diagnóstico Preoperatorio: Primigesta de 37 semanas por fecha de última menstruación. Preeclampsia sin signos de severidad. No condiciones para inducción de parto.

Hallazgos: recién nacido sexo masculino, peso 2620 g, talla 47 cm, perímetro cefálico 31 cm y Apgar 7 al minuto y 9 a los 5 minutos, líquido amniótico claro, edad gestacional por Capurro 38 semanas.

EN RESUMEN LA DESCRIPCION DEL CASO CLÍNICO

Paciente 19 años de edad que durante sus controles pre natales presentó presiones arteriales elevados por lo que es referido al hospital II-2 Tarapoto para su descarte de pre eclampsia y manejo por el especialista ; después de dos controles en el hospital en consultorio de ARO esta paciente es ingresada hospitalizada en el centro Obstétrico del hospital donde después de hacer todos análisis necesarios para determinar si es o no es pre eclampsia se le indica una serie de pruebas dentro de ellos es el test no estresante y el test estresante , el mismo día 05/ 01/ 2019 se decide hacer el test del NST con resultado feto activo reactivo, luego se procede hacer la prueba del test estresante cuyo resultado es positivo, quiere decir que el feto no va tolerar un trabajo de parto vaginal ya que estaba alterado la reserva placentaria , terminado la prueba lo envía a su unidad para evolución del medico ginecólogo , en la noche pasa sin novedad , después de 2 días de hospitalizada 06/01/2019 le vuelven a indicar le vuelven a indicar un test estresante donde el feto presenta estado fetal no tranquilizador ,por lo que el Médico Ginecologo indica culminar gestación vía cesárea.

CAPITULO II

JUSTIFICACIÓN DE LA INVESTIGACIÓN

El presente estudio servirá para profundizar en los conocimientos existentes sobre los trazados cardiotocográficos que ayuden para formular guías clínicas y de procedimientos en monitoreo electrónico fetal en centro obstétrico del Hospital de Tarapoto; y podría resultar útil para futuras investigaciones clínicas en función de los hallazgos obtenidos del presente caso clínico.

La cardiotocografía prenatal se utiliza cada vez más en la práctica general tanto en la práctica pública como en la privada. Sin embargo, hay escasez de estudios bien diseñados sobre el uso del test no estresante antenatal para predecir el resultado perinatal; a excepción de unos pocos estudios Chakraborty B et al (36) y Thornton J (37) realizados sobre embarazos de alto riesgo. La cardiotocografía en la etapa prenatal a partir de las 37 semanas se puede utilizar para detectar hipoxia fetal preexistente y planificar una intervención temprana para prevenir más resultados perinatales adversos y reducir las muertes fetales anteparto e intraparto. Cabe resaltar que un test no estresante antenatal es una herramienta útil para mejorar el resultado perinatal en embarazos a término tanto de bajo como de alto riesgo.

Diversas investigaciones han publicado que la distocia funicular origina cambios en los parámetros del trazado de la FCF con la presencia de desaceleraciones variables, la que nos conlleva a tomar decisiones oportunas durante el manejo del trabajo de parto.

Tal como menciona, Batra S et al (38), la prueba sin estrés o test no estresante implica la interpretación de patrones de frecuencia cardíaca fetal en el contexto del escenario clínico. Al menos el 50% de las muertes prenatales ocurren en poblaciones de bajo riesgo. Por ende, el test no estresante prenatal nos brinda la oportunidad de detectar a los fetos en riesgo, intervenir oportunamente y mejorar el resultado perinatal.

Por ello, nuestra atención como parte del equipo multidisciplinario que brinda la atención al binomio madre-niño debe estar enfocada en la prevención y la detección oportuna de patologías que puedan condicionar este evento con el objetivo de lograr un recién nacido sano y feliz.

Teniendo en cuenta que el parámetro de desaceleraciones variables ya se define como un diagnóstico presuntivo para distocia funicular y en los otros parámetros no hay nada establecido.

En ese sentido, el presente trabajo académico fue manejado en el Hospital II -2 Tarapoto en el mes de enero 2019, nos llamó la atención en especial este caso clínico por la presencia de la hipertensión arterial y la alteración en la FCF y presencia de desaceleraciones variables en el trazado cardiotocográfico.

Teniendo en cuenta el corto tiempo de funcionamiento de la unidad de bienestar fetal en el Hospital de Tarapoto, que el presente caso clínico es infrecuente, requirió de un manejo multidisciplinario y con evolución favorable, es necesario revisar todos los factores de riesgo que condicionaron la hipoxia perinatal. Por tanto, el estudio del trazado cardiotocográfico nos permitirá mejorar la detección oportuna de distocia funicular y el manejo coordinado con el equipo de guardia con la finalidad de contribuir en la mejora de la salud materno perinatal en el país.

CAPÍTULO III

ANTECEDENTES DE INVESTIGACIÓN

3.1 Antecedentes nacionales

Castillo El y col, en Lima-Perú, en el año 2019, reportaron el estudio sobre eficacia del monitoreo electrónico fetal en el diagnóstico de distocia funicular en gestante a término, cuyo objetivo determinar la eficacia de cardiotocografía fetal en la detección de circular de cordón en embarazada a término en un hospital de nivel terciario. Fue estudio observacional, descriptivo, retrospectivo de revisión de caso clínico de una mujer embarazada. Se trata de una multigesta de 41 semanas que por ultrasonografía se evidencia circular simple de cordón nuchal. Los hallazgos cardiotocográficos revelaron línea basal de 138 latidos por minuto, variabilidad disminuida, aceleraciones esporádicas, desaceleraciones variables <40%, con puntuación Fisher de 7/10 compatible con compresión funicular. El autor concluye que la cardiotocografía fetal es un procedimiento útil para la visualización de distocia funicular (39).

Moreno M y col, en Chiclayo-Perú, el año 2018, reportaron el estudio sobre hallazgos cardiotocográficos relacionados a distocia funicular en el hospital de Chiclayo durante el periodo 2016-2017, teniendo como objetivo determinar la relación entre hallazgos de cardiotocografía versus distocia funicular. Fue estudio prospectivo, longitudinal y analítico. Se encontraron los siguientes hallazgos en trazado cardiotocográfico: línea basal normal, variabilidad silente, ausencia de aceleraciones, desaceleraciones variables. Los autores concluyeron que existe asociación entre hallazgos cardiotocográficos y distocia funicular (40).

Panduro EP, en Lima-Perú, en el año 2018, reportó el estudio sobre “Sensibilidad y especificidad del monitoreo electrónico fetal intraparto como prueba diagnóstica de distocia funicular en gestantes a término atendidas en el hospital San Juan de

Lurigancho en el año 2016”, cuyo objetivo fue determinar la sensibilidad y especificidad del MEF para diagnóstico de distocia funicular. Fue estudio observacional, descriptivo, transversal y prospectivo. Enrolaron 65 gestantes. Los principales resultados fueron: De 65 casos enrolados, 34 de ellos tuvieron circular de cordón al momento del parto. La sensibilidad de la prueba fue de 35.29 %, la especificidad de 83.87%, el VPP fue 70.58 % y VPN 54.17%. El hallazgo cardiotocográfico que más se visualizó con la presencia de distocia funicular fue desaceleración variable y presencia de onda lambda. El autor concluye que el monitoreo electrónico fetal tiene una sensibilidad del 35% y una especificidad del 83.87%, la sensibilidad es relativamente baja para la predicción de signos sugestivos de distocia funicular (41).

Bustamante JL, en Cajamarca-Perú, en el año 2017, reportó es estudio sobre test estresante y circular de cordón umbilical en hospital de Cajamarca, cuyo objetivo fue determinar la efectividad del TST para identificar signos sugestivos de compresión funicular. Fue estudio observacional, transversal, evaluativa y prospectivo. Analizaron trazados cardiotocográficos de 110 gestantes a quienes se les realizó un test estresante. Los resultados obtenidos fueron: 32,7% de prevalencia de circular de cordón umbilical; especificidad 79,7%, sensibilidad 63,9%, VPP 60,5% y VPN 81,9%. El autor concluye que el TST posee una mayor capacidad para identificar a fetos sanos en ausencia de distocia funicular y en menor porcentaje a fetos con circular de cordón (42).

Guzmán CR, en Lima-Perú, el año 2017, publicó el estudio sobre “Valor predictivo del test estresante en el diagnóstico de distocia funicular”, cuyo objetivo fue establecer el valor predictivo del TST en el diagnóstico de distocia funicular. Analizaron 70 trazados cardiotocográficos, 16 presentaron signos sugestivos de distocia funicular. Fue estudio descriptivo, retrospectivo. Los principales resultados fueron: Sensibilidad fue 11.11%, especificidad 69.77%. El Valor Predictivo Positivo para el TST fue 18.75%, se detectó desaceleraciones en FCF, finalmente se confirmó la presencia de distocia funicular al nacimiento. El Valor Predictivo

Negativo (VPN) para el Test estresante fetal fue 55.56%, no se detectó desaceleraciones en la frecuencia cardiaca fetal durante la prueba, no presentaron circular de cordón al nacimiento. Se encontró un Apgar normal (7-10) en el 98.57% RN, y depresión moderada (4- 6) en 1.43% RN. El 60% de mujeres culminaron la gestación por parto vaginal y 40% por cesárea. El autor concluye que la sensibilidad del TST en detectar distocia funicular fue baja y especificidad buena. El VPP fue 18.75% y VPN 55.56% (43).

Dextre TL, en Lima-Perú, el año 2017, reportó el estudio sobre capacidad predictiva del test estresante para el diagnóstico de compresión funicular, cuyo objetivo fue determinar la capacidad predictiva del test estresante (TST) para el diagnóstico de compresión funicular. Fue estudio observacional, retrospectivo, correlacional. Enrolaron 254 TST con signos sugestivos de compresión funicular y 145 de control. Los principales resultados fueron: El 50.7% de casos con presencia de compresión funicular según el TST, al final del parto culminaron con compresión funicular y el 33% no culminó con este diagnóstico. El TST mostró sensibilidad de 51%, especificidad 67%, valor predictivo positivo 26% y valor predictivo negativo 85% para diagnosticar compresión funicular. El autor concluye que el TST tuvo la capacidad predictiva para diagnosticar compresión funicular (44).

Morán VG, en el año 2016, en Lima-Perú, reportó el estudio sobre “Presencia de la onda lambda en la cardiotocografía y diagnóstico de distocia funicular en gestantes atendidas en el hospital San Juan de Lurigancho en el año 2014”, cuyo objetivo fue determinar la presencia de la Onda Lambda en la cardiotocografía y diagnóstico de distocia funicular en gestantes atendidas en el Hospital San Juan de Lurigancho en el año 2014. Fue estudio descriptivo, cuantitativo, de corte transversal y retrospectivo. Analizaron 156 trazados cardiotocográficos. Los principales resultados fueron: De los 156 casos de distocia funicular, presentaron patrón de Onda Lambda en 66.6% y 33.3% casos ninguna. De los 104 casos de distocia funicular que presentó onda lambda, el 98.1% terminaron en parto vaginal y 1.9% en cesárea. De los 104 casos también se encontró que 94.2% tuvieron como resultado feto activo

reactivo mientras que el 5.8% fue feto activo No Reactivo. El autor concluye que la presencia de la Onda Lambda en la cardiotocografía de aquellas gestantes que presentaron distocia funicular fue elevada y la mayoría de éstas presentaron circular de cordón simple (45).

3.2 Antecedentes internacionales

Batra S et al, en India, en el año 2020, reportaron el estudio sobre “Test no estresante antenatal en embarazos de alto riesgo y bajo riesgo: el papel evolutivo del NST en la mejora de los resultados perinatales” cuyo objetivo fue determinar si el NST prenatal de rutina puede mejorar el resultado perinatal y comparar los resultados en embarazos a término de bajo y alto riesgo. Fue un estudio de cohorte prospectivo en el Departamento de Obstetricia y Ginecología, AIIMS, Jodhpur desde mayo de 2017 hasta abril de 2018. Se incluyeron un total de 449 casos; 268 casos de bajo riesgo y 181 de alto riesgo. Todas las mujeres incluidas se sometieron a NST prenatal a partir de las 37 semanas en cada visita. Estos NST se compararon con el resultado materno y fetal. Los principales resultados fueron: Durante el período prenatal, el NST normal y sospechoso es altamente indicativo de un buen resultado perinatal. Los fetos con NST prenatal patológico mostraron una mayor probabilidad de sufrimiento fetal. Además, la NST patológica indicó más posibilidades de parto por cesárea, puntuaciones APGAR bajas al minuto, tinción de meconio y necesidad de reanimación ($p < 0,05$). No hubo muertes perinatales. Los autores concluyeron que NST prenatal es una herramienta que debe usarse con prudencia y juiciosa después de la selección del caso. Puede ayudarnos a seleccionar pacientes que necesiten un alto índice de atención, específicamente en lugares de sala de partos ocupados con personal inadecuado y poca cantidad de médicos a pacientes. Las pacientes con NST prenatal patológico tanto en embarazos de bajo riesgo como de alto riesgo merecen un seguimiento fetal adicional igual y eficiente y un parto temprano. No hay ningún beneficio comprobado

de realizar NST prenatales en mujeres por lo demás de bajo riesgo, excepto en las que tienen movimientos fetales disminuidos o muerte fetal previa (38).

Calveiro M, en España, el año 2018, reportó el estudio sobre frecuencia de registros cardiotocográficos sugerentes de pérdida de bienestar fetal y su relación con los resultados perinatales en un hospital terciario, tuvo como objetivo determinar la frecuencia de trazados cardiotocográficos sospechosos versus resultados adversos. Fue estudio de cohorte prospectiva. Analizaron los 379 trazados cardiotocográficos con feto único de ≥ 35 semanas empleando la clasificación NICHD. Los principales resultados fueron: categoría II en 41, 67%, categoría sub II 17, 5% y categoría III 0, 0%. Predominaron las categoría II y “sub II” durante labor de parto y 2 horas anteparto en recién nacidos con eventos adversos. El autor concluye que la categoría II es más frecuente que sub II durante el parto y ambas se incrementan en las últimas 2 horas anteparto (46).

Silberstein T et al, en el año 2016, reportó el estudio sobre “La categoría 3 de monitorización de la frecuencia cardíaca fetal durante la segunda etapa del trabajo de parto es un predictor independiente de acidosis fetal”, cuyo objetivo fue determinar si las categorías de monitorización de la FCF durante la 1ª y 2ª etapa del trabajo de parto pueden predecir el pH del cordón arterial $<7,2$. Fue estudio de casos y controles. Enrolaron 653 partos a término que se dividieron según el pH fetal $\leq 7,2$ ($n = 315$) y el pH fetal $\geq 7,2$ ($n = 338$). Los principales resultados fueron las desaceleraciones variables, desaceleraciones tardías y bradicardia durante la 1ª y 2ª etapa del trabajo de parto fueron significativamente más altas en el grupo de partos que terminaron con un pH del cordón de $<7,2$ en comparación con el grupo de partos que terminaron con un pH de $>7,2$ del cordón. Observaron asociación significativa entre las categorías II y III durante la 1ª etapa del trabajo de parto y el pH $\leq 7,2$. Sin embargo, mientras se controlaba la categoría III de la FCF en la 2ª etapa del trabajo de parto, la categorización de la 1ª etapa perdió su asociación con el pH $<7,2$ y solo la categoría III durante la 2ª etapa se observó como un factor de riesgo independiente para la acidosis. Los autores concluyeron que la categoría III

de monitorización de la FCF durante la segunda etapa del trabajo de parto es un predictor independiente de acidosis fetal expresada por el pH del cordón arterial <7,2 (47).

Heinichen M, en Paraguay, el año 2015, reportó el estudio sobre distocias funiculares y sus resultados perinatales, cuyo objetivo fue determinar la prevalencia de circulares de cordón durante labor de parto y sus resultados perinatales adversos. Fue una investigación observacional. Los resultados principales fueron que la prevalencia de distocias funiculares 22% y el 21% corresponden a distocia funicular. El autor concluye que la prevalencia encontrada de distocias funiculares coincide con la literatura global (48).

Maroto V, en su tesis doctoral, realizado en el año 2015 en Madrid, sobre “Relación entre los registros cardiotocográficos, el test de Apgar y el pH de arteria umbilical. Estudio multicéntrico”. Tuvo como objetivo evaluar la relación que existe entre el test de apgar y los resultados del pH de la arteria umbilical con respecto a la gravedad encontrados en los registros cardiotocográficos durante el periodo expulsivo y la necesidad de realizar reanimación neonatal en los tres hospitales de la Comunidad de Madrid: Hospital Universitario Infanta Cristina, Hospital Universitario de Fuenlabrada y Hospital Universitario Puerta de Hierro Majadahonda. Fue un estudio de cohortes, analítico, longitudinal, multicéntrico y observacional. La población estuvo constituida por gestantes a término con un periodo de registro cardiotocográfico mínimo de 20 minutos durante el periodo expulsivo y que ingresa al área de paritorio del servicio de ginecoobstetricia de los 3 hospitales en estudio, desde enero a octubre del 2014. Los principales resultados demostraron que de un total de 452 registros cardiotocográficos, el 54.4% fueron normales o tranquilizador (según criterios de interpretación de los registros de la FCF de la Sociedad Española de Ginecología y Obstetricia (SEGO)), el 31.4% sospechoso o intranquilizador y el 14.2% patológicos o anormal. Con relación al Test de Apgar al minuto, el 96.2% no tuvieron depresión neonatal en el momento del nacimiento, el 3.1% presenta depresión moderada y el 0.7% presentó depresión

grave. A los 5 minutos el 99.6% de neonatos no tenían depresión neonatal y el 0.4% depresión moderada. La media del pH de la arteria umbilical en el total de la muestra fue de 7.26 (acidemia perinatal patológica pH < 7.00). El autor concluye que durante el periodo expulsivo existe una relación entre el resultado del test de Apgar con el tipo de registro cardiotocográfico y el pH de la arteria umbilical, por lo tanto, el patrón de la frecuencia cardiaca fetal puede predecir cómo serán los valores del test de apgar y el pH de la arteria umbilical (49).

Borrero JL & Paucar DD, el año 2015, realizaron en Ecuador, el estudio sobre “Correlación entre el compromiso de bienestar fetal orientado por cardiotocografía que culmina en cesárea y la respuesta neonatal mediante la valoración Apgar, en una población de gestantes a término del Hospital Enrique Garcés, año 2015”. Tuvieron como objetivo determinar los resultados del recién nacido mediante valoración Apgar y su relación con la cardiotocografía fetal alterada en mujeres gestantes sin comorbilidades con diagnóstico de riesgo de compromiso de bienestar fetal. Fue un estudio observacional de cohorte histórica. Incluyeron 270 mujeres que acudieron a emergencia en obstetricia y fueron sometidas a cesárea con diagnóstico de compromiso de bienestar fetal orientado por una cardiotocografía fetal alterada. Los principales resultados fueron el 58,6% presentaron una cardiotocografía alterada y el 41,4% presentaron una cardiotocografía normal. Los autores concluyeron que el diagnóstico de compromiso de bienestar fetal orientado por cardiotocografía, en la mayoría de los casos orientados por una frecuencia cardiaca fetal de mínimas oscilaciones o también por la presencia de desaceleraciones tardías o variables, se sobreestima con demasiada frecuencia, esta ausencia de la variabilidad o la presencia de desaceleraciones nos proporciona información importante sobre la interacción de la actividad uterina y capacidad del feto en mantener un estado fetal saludable, pero no nos predice el daño real al cual nos podemos enfrentar en el nacimiento del mismo(50).

CAPÍTULO IV

DISCUSIÓN DE CASO CLÍNICO

El monitoreo electrónico fetal antenatal y durante el parto, son procedimientos obstétricos útiles que ayudan evaluar la frecuencia cardíaca fetal, correlacionándolos con sus propios movimientos fetales y dinámica uterina; y son procedimientos biofísicos utilizados durante la atención prenatal y en el intraparto para identificar fetos con riesgo de desarrollar hipoxia (14, 51).

En el presente caso clínico, el trazado del test estresante, mostró desaceleración variable en más del 60% del trazado cardiotocográfico, que concuerda con definiciones de NICHD (13), de cerca de 40 segundos de duración lo que motivó la culminación de la gestación vía cesárea, en el contexto de una paciente con gestación de 37 semanas que se encontraba en trabajo de parto. Asimismo, el hallazgo del trazado cardiotocográfico fetal según la clasificación de NICHD, revela línea de base normal, variabilidad disminuida, aceleraciones ausentes y presencia de desaceleración variable prolongada que le conceden la categoría II en una primigesta de 37 semanas de edad gestacional, la cual concuerda con lo descrito por Schwartz y col (18), quienes reportan que los DIPs variables se deben a compresión del cordón umbilical entre la pared uterina y alguna parte fetal, pudiendo presentar o no relación con la contracción uterina.

Asimismo, según el autor Pardo R (52), la distocia funicular conlleva a riesgo de trastorno del flujo sanguíneo en el cordón umbilical, y ésta puede identificarse precozmente como desaceleración variable en un trazado cardiotocográfico. La cual coincide con el presente caso clínico donde se culminó la gestación vía cesárea; así como señalan Moreno M y col (40) que hay una relación estadísticamente significativa entre los resultados cardiotocográficos y la presencia de circular de cordón; pero, difieren con los hallazgos de Moran VG (45) donde reportan que la mayoría de casos culminaron el parto por vía vaginal.

Por otro lado, el autor Andina E (53) señala que, la vigilancia de la salud fetal mediante la cardiotocografía, tiene como objetivo principal identificar cambios en los patrones de frecuencia cardíaca fetal que pueden estar asociados a condiciones como hipoxia, compresión de cordón umbilical y acidosis; por lo que en el presente caso clínico fue como hallazgo doble circular de cordón nual,

Segun investigaciones de Bravo C (54), la prevalencia de circular de cordón simple fue 32.3% y circular doble 10.9%; asimismo, en circular simple mediante el test no estresante la variabilidad disminuida de <5 lpm alcanzó el 13.2% a diferencia del test estresante que detectó en 86.8%; por otro lado, en los casos de circular de cordón doble, el test estresante detectó en 69.6%, mientras con el test no estresante detectó en 30.4%; las cuales coinciden con los hallazgos del trazado cardiotocográfico del presente caso clínico donde la variabilidad disminuida por debajo de 5 latidos por minuto estuvo presente.

Por otro lado, al analizar el tipo de parto encontrado en el presente caso clínico fue mediante cesárea de emergencia, que coincide con los hallazgos de Bravo C (54) quienes reportaron en casos de circular de cordón simple, culminaron vía cesárea en el 60.3% de los casos a diferencia del parto vaginal con 39.7%; asimismo, en los casos de circular doble, la mayoría culminó por cesárea con 69.6%. Por otro lado, según el autor Panduro EP (41) el hallazgo cardiotocográfico que más se relacionó con la presencia de compresión funicular fueron las desaceleraciones variables y onda lambda, las cuales concuerdan con el hallazgo del presente caso clínico donde se aprecia presencia de desaceleraciones variables en mayor del 60% del trazado cardiotocográfico.

Asimismo, según reporte de Dextre TL (44) mostró que el 50.7% de casos con presencia de DIP III por compresión funicular según el test estresante, al final del parto culminaron con compresión funicular y el 33% no culminó con este

diagnóstico, siendo una relación significativa entre la presencia de distocia funicular evaluados por el test estresante y la compresión funicular.

Por otro lado, los hallazgos cardiotocográficos encontrados por Moran VG (45), en su investigación mostraron que de 156 casos de distocia funicular, 66.6% presentaron patrón de Onda Lambda, de ellos el 98.1% terminaron en parto vaginal y 1.9% en cesárea; los cuales difieren con el presente caso clínico que se culminó por vía cesárea. Asimismo, según este autor, de los 104 casos el 94.2% tuvieron como resultado feto activo reactivo mientras que el 5.8% fue feto activo No Reactivo; así también, de todos los casos de Onda Lambda la mayoría presentaron circular de cordón simple (83.7%), seguida de aquellas que presentaron circular doble (15.4%). Los cuales concuerdan con los hallazgos cardiotocográficos del patrón de Onda Lambda en más del 60% del trazado del test estresante encontrado en el presente caso clínico.

También es necesario precisar, que al momento del trabajo de parto ante presencia de circular de cordón se deberá valorar el riesgo de hipoxia fetal; al respecto, según los autores Romero G y col (55) señalan que un feto con presencia de circular de cordón laxo no muestra cambios significativos en la FCF; sin embargo, los que presentan un circular apretado presentan desaceleraciones tardías o Dips II las cuales pueden esconder una posible hipoxia fetal (56); que no sucedió en el presente caso clínico donde el hallazgo fue circular doble de cordón umbilical acompañada de líquido claro, obteniéndose un recién nacido con Apgar normal; y no coincide con los hallazgos de Silberstein et al (47), quienes observaron una mayor frecuencia de DIP II y III en los casos de acidosis en relación a los controles.

En relación al hallazgo de variabilidad disminuida, es importante destacar lo señalado por los autores Galarza CL (56) y Sundstrom A (57) que éstos son indicativos de madurez fetal, regulada por el sistema nervioso autónomo que regulan la FCF. En el presente caso clínico se encontró variabilidad de 5 lat/min que acompañó a las desaceleraciones variables. Por otro lado, se debe tener en cuenta

lo reportado por Holzmann et al (58) quienes alertan que ante la presencia de desaceleraciones variables severas y las tardías aumentan el riesgo de acidemia intraparto.

Finalmente cabe destacar lo señalado por Huamán J (14) quien menciona que la positividad de un test estresante representa riesgo de morbimortalidad fetal si se permite un parto vaginal; y más bien, estas pruebas se realizan para prevenir eventos adversos perinatales, y decidir culminar el embarazo en el momento oportuno; tal como ocurrió en el presente caso clínico que se culminó la gestación vía cesárea.

CAPITULO V

CONCLUSIONES Y RECOMENDACIONES

5.1 CONCLUSIONES

- a) Se trata de una primigesta de 37 semanas de edad gestacional con diagnóstico de distocia funicular que culmina en parto por cesárea por indicación obstétrica.
- b) El trazado cardiotocográfico fetal según la clasificación de NICHD, revela línea de base normal, variabilidad disminuida, aceleraciones ausentes y presencia de desaceleraciones variables prolongada que le conceden la categoría II.
- c) Los hallazgos del test no estresante revelan línea de base de 145 latidos por minuto, variabilidad de 8 latidos por minuto, presencia de desaceleraciones variables, con resultado feto activo reactivo con signos evidentes de compresión funicular.
- d) Los hallazgos del test estresante revelan línea de base de 160 latidos por minute, variabilidad de 5 latidos por minuto, ausencia de aceleraciones y movimientos fetales, con 100% de presencia de desaceleraciones variables cuyo resultado fue TST positivo no reactivo.

5.2 RECOMENDACIONES

- a) Promover la actualización y capacitación en monitoreo electrónico fetal de los profesionales de la salud dedicados a la atención de la mujer gestante.
- b) Implementar la Unidad de Monitoreo Fetal en el Hospital de Tarapoto con los equipos necesarios de tal manera que se pueda brindar la atención necesaria a la usuaria gestante que así lo requiera.
- c) Tener en consideración los hallazgos cardiotocográficos sugestivos con desaceleraciones variables como signos sugestivos de compresión funicular que deberán continuar con monitoreo fetal electrónico durante el trabajo de parto.

REFERENCIAS BIBLIOGRAFICAS

1. Urdal J, Engan K, Eftestol T, Haaland SH, Kamala B, Mdoe P, Kidanto H, Ersdal H. Fetal heart rate development during labour. *Bio Med Eng On Line*. 2021; 20:26. <https://doi.org/10.1186/s12938-021-00861-z>
2. Amin B, Salama AA, El-Henawy M, Mahfouz K, Gafar MG. Intelligent Neutrosophic Diagnostic System for Cardiotocography Data. *Computational Intelligence and Neuroscience*. 2021:12. Article ID 6656770 <https://doi.org/10.1155/2021/6656770>
3. Uzun ECK, Yilmaz E. Cardiotocography data set classification with extreme learning machine. In *Proceedings of the International Conference on Advanced Technologies, Computer Engineering and Science (ICATCES'18)*, Safranbolu, Turkey, May 2018.
4. Jagannathan D. Cardiotocography-a comparative study between support vector machine and decision tree algorithms. *International Journal of Trend in Research and Development* 2017; 4(1).
5. Vallejo M. *Tratado de Ginecología y Obstetricia. Control del Bienestar fetal ante parto: métodos biofísicos y bioquímicos. Tomo I.* Madrid. Médica Panamericana; 2013. Pag.367
6. Ali N, Abed J. An Integrated Firefly Algorithm with K-Nearest Neighbor for Cardiotocography Classification. *Rev AUS* 26 (internet) 2019 (citado el 25 de marzo 2021). Disponible en:DOI:10.4206/aus.2019.n26-60/.
7. Hospital Cayetano Heredia. *Guías de Procedimiento Asistencial de Monitoreo Electrónico Fetal Anteparto (NST) en la Unidad de Vigilancia de Bienestar fetal (UVBF)*. Lima: Hospital Cayetano Heredia; 2015.
8. Instituto Nacional Materno Perinatal. *Guía de Procedimiento de Monitoreo Electrónico Fetal*. Lima: Instituto Nacional Materno Perinatal; 2019.
9. American College of Obstetricians and Gynecologists. *ACOG Practice Bulletin 106 on intrapartum fetal heart rate monitoring: nomenclature, interpretation, and general management principles*. *Obstet Gynecol*. 2009;114(1):192-202, reaffirmed 2015 Jun, commentary can be found in *ACOG News Release* 2009 Jun 22

10. Heelan L. Fetal monitoring: creating a culture of safety with informed choice. J Perinat Educ. 2013; 22(3):156-65.
11. Liston R, Sawchuck D, Young D. Society of Obstetricians and Gynaecologists of Canada and the British Columbia Perinatal Health Program. N°197 b - Fetal Health Surveillance: Intrapartum Consensus Guideline. J Obstet Gynaecol Can. 2018;40(4):e298-e322
12. Physiological CTG interpretation. Guía de monitorización fetal intraparto basada en fisiopatología, 2018. Comité Editorial de www.physiology.com y el panel internacional de expertos en interpretación de registros cardiotocográficos desde el punto de vista fisiopatológica. Disponible en: <https://www.icarectg.com/wp-content/uploads/2018/05/guía-de-monitorización-fetal-intraparto-basada-en-fisiopatología.pdf>.
13. Macones G A, Hankins GD V, Spong CY, Hauth J, Moore T. The 2008 National Institute of Child Health and Human Development workshop report on electronic fetal monitoring: update on definitions, interpretation, and research guidelines. J Obstet Gynecol Neonatal Nurs. 2008; 37(5):510–5. Available from: <http://www.ncbi.nlm.nih.gov/pubmed/18761565>
14. Huamán J. Monitoreo Electrónico Fetal. Cardiotocografía. Primera Edición. Editorial Gráfica Columbus SRL. Lima, Perú. 2010.
15. Quesada L, León CC, Fernández S, Nicolau E. Células madre: una revolución en la medicina regenerativa. MediSan. 2017; 21(5):574-81.
16. Rivero RA. Razones para un banco de sangre de cordón umbilical en el Instituto de Hematología e Inmunología de Cuba. Rev Cub Hematol Inmunol Hemoter. 2013 [acceso 30/06/2019]; 30(1). Disponible en: <http://www.revhematologia.sld.cu/index.php/hih/article/view/129>
17. Pastore Ayrton R. Cordón Umbilical y membranas .Ultrasonografía en ginecología y obstetricia. 177-180. Amolca 2012.
18. Schwarcz R, Fescina R, Duverges C. Obstetricia. 7ª. Ed. El Ateneo. 2016.
19. Vásquez J, Rodríguez L. Coordinadores. Manual básico de Obstetricia y Ginecología. Madrid: Instituto Nacional de Gestión Sanitaria; 2017.

20. Araneda L, Astudillo C, Rostion C. Patología del ombligo. Rev Ped Elec. 2015; 12(1):28- 39.
21. Cabero i Roura L, Cabrillo E, Bajo JM. Tratado de ginecología y obstetricia. Medicina materno-fetal. Segunda edición. Médica Panamericana; 2012.
22. Clark SL, Nageotte MP, Garite TJ, Freeman RK, Miller D A, Simpson KR, et al. Intrapartum management of category II fetal heart rate tracings: towards standardization of care. Am J Obstet Gynecol. 2013;209(2):89–97. Available from:<http://www.ncbi.nlm.nih.gov/pubmed/23628263>
23. Kubli FW, Hon EH, Khazin AF, Takemura H. Observations on heart rate and pH in the human fetus during labor. Am J Obstet Gynecol. 1969;104(8):1190-206. doi: 10.1016/s0002-9378(16)34294-6. Available from: <https://pubmed.ncbi.nlm.nih.gov/5807980/>
24. Van der Hout-van der Jagt MB, Jongen GJLM, Bovendeerd PHM, Oei SG. Insight into variable fetal heart rate decelerations from a mathematical model. Early Hum Dev. 2013; 89(6): 361-9. Available from: <http://www.ncbi.nlm.nih.gov/pubmed/23273866>
25. Campillos et al J. Manual de registros cardiotocográficos. 2a ed. inScience. Communications, editor. Madrid; 2012. 142 p.
26. American College of Obstetricians and Gynecologists. Practice Bulletin N°116: Management of Intrapartum Fetal Heart Rate Tracings. Obstet Gynecol. 2010; 116(5):1232–40. Available from: <http://www.ncbi.nlm.nih.gov/pubmed/20966730>
27. Ayres-de-Campos D, Arulkumaran S, FIGO Intrapartum Fetal Monitoring Expert Consensus Panel. FIGO consensus guidelines on intrapartum fetal monitoring: Introduction. Int J Gynecol Obstet. 2015;131(1):3–4. Available from: <http://www.ncbi.nlm.nih.gov/pubmed/26433398>
28. Ayres-de-Campos D, Bernardes J. Twenty-five years after the FIGO guidelines for the use of fetal monitoring: time for a simplified approach? Int J Gynaecol Obstet. 2010; 110 (1):1–6. Available from: <http://www.ncbi.nlm.nih.gov/pubmed/20434156>

29. Royal College of Obstetricians and Gynecologists. The use of electronic fetal monitoring. Evidence-based clinical guideline, number 8. London: RCOG Press. 2001.
30. Delgado Nunes V, Gholitabar M et al. Guideline Development Group. Intrapartum care of healthy women and their babies: summary of updated NICE guidance. BMJ. 2014; 349: g6886. Available from: <http://www.ncbi.nlm.nih.gov/pubmed/25472418>
31. Sameshima H, Ikenoue T, Ikeda T et al. Unselected lowrisk pregnancies and the effect of continuous intrapartum fetal heart rate monitoring on umbilical blood gases and cerebral palsy. Am J Obstet Gynecol. 2004; 190(1):118-23. Available from: <http://www.ncbi.nlm.nih.gov/pubmed/14749646>.
32. Jackson M, Holmgren CM, Esplin MS, et al. Frequency of Fetal Heart Rate Categories and Short-Term Neonatal Outcome. Obstet Gynecol. 2011;118 (4):1. Available from: <http://content.wkhealth.com/linkback/openurl?sid=WKPTLP:landingpage&an=00006250-9000000000-99975>
33. Kazandi M, Sendag F, Akercan F, et al. Different types of variable decelerations and their effects to neonatal outcome. Singapore Med J 2003; 44:243–7.
34. The use of electronic fetal monitoring: the use and interpretation of cardiotography in intrapartum fetal surveillance. [Evidence-based clinical guideline no 8]. London: Royal College of Obstetricians and Gynaecologists; 2001.
35. Royal Australian and New Zealand College of Obstetricians and Gynaecologists. Intrapartum fetal surveillance: clinical guidelines. 2nd ed. Melbourne: The College; 2006. Available at <http://www.ranzcog.edu.au/publications/pdfs/ClinicalGuidelines-IFSSecEd.pdf>. Accessed July 25, 2007.
36. Chakraborty B, Mondal TK, Barman SC, Biswa Pram Rudra BP, Sahana R, Mondal PC. Evaluation of Perinatal Outcome by Antenatal CTG and Umbilical

- Artery Doppler in Preeclampsia Mothers; Indian Journal of Clinical Practice 2013; 24(6):559-65.
37. Thornton J. Commentary on Unstressed antepartum cardiotocography in the management of the fetus suspected of growth retardation. BJOG 2014; 121 (Suppl.7):19-22.
 38. Batra S, Yadav G, Singh P, Gothwal M, Kathuria P. Antenatal non-stress test in low risk and high-risk pregnancies: evolving role of nst in improving perinatal outcomes. Indian Obstetrics & Gynaecology. 2020;10(2):18-24
 39. Castillo EI, Jinchuña GL. Eficacia del monitoreo electrónico fetal en el diagnóstico de distocia funicular en gestante a término. Tesis de especialidad. Universidad Norbert Wiener. Lima-Perú. 2019.44pp.
 40. Moreno M & Vidaurre G. Resultados de la cardiotocografía en relación a distocia funicular, condiciones del recién nacido y tipo de parto en el Hospital Regional Docente "Las Mercedes" de Chiclayo en el año 2016-2017. Tesis de posgrado. Universidad Norbert Wiener. Lima, Perú. 2018.76pp.
 41. Panduro EP. Sensibilidad y especificidad del monitoreo electrónico fetal intraparto como prueba diagnóstica de distocia funicular en gestantes a término atendidas en el hospital San Juan de Lurigancho en el año 2016. Tesis de Posgrado. Universidad San Martín de Porres. Lima-Perú 2018. 56pp.
 42. Bustamante JL. Test estresante y circular de cordón umbilical. Unidad de bienestar fetal - Hospital Regional Docentes de Cajamarca. 2016. Tesis de pregrado. Univ Nac Cajamarca-Perú. 2017. 71pp.
 43. Guzmán CR. Valor predictivo del test estresante en el diagnóstico de distocia funicular, en recién nacidos de madres atendidas en el Instituto Nacional Materno Perinatal. Enero – junio del 2015. Tesis de Posgrado. Universidad San Martín de Porres, Lima-Perú. 2017. 29pp.
 44. Dextre TL. Capacidad predictiva del test estresante para el diagnóstico de compresión funicular. Unidad de medicina fetal del Instituto Nacional Materno Perinatal, mayo – julio del 2015. Tesis de Pregrado. Universidad Nacional Mayor de San Marcos. 2017.Lima, Perú. 50pp

45. Morán VG. Presencia de la onda lambda en la cardiotocografía y diagnóstico de distocia funicular en gestantes atendidas en el hospital San Juan de Lurigancho en el año 2014. Tesis de posgrado. Universidad San martin de Porres, Lima-Perú. 2016.54pp.
46. Calveiro M. Frecuencia de registros cardiotocográficos sugerentes de pérdida de bienestar fetal y su relación con los resultados perinatales en un hospital de tercer nivel. Tesis posgrado. Universidad Complutense de Madrid, España. 2018: 281pp.
47. Silberstein T, Sheiner E, Salem SY, et al. Fetal heart rate monitoring category 3 during the 2nd stage of labor is an independent predictor of fetal acidosis. J Matern Neonatal Med. 2017;30(3):257-60. Available from: <http://www.ncbi.nlm.nih.gov/pubmed/27023800>
48. Heinichen M. Distocias funiculares y sus resultados perinatales. Hospital Materno Infantil N° 5 “San Pablo”. Ginecología y Obstetricia. Sociedad Paraguaya de Ginecología y Obstetricia. (Paraguay); 2015. Disponible en URI: http://www.spgo.org.py/archivos/13_noti_archivo1_Revista2015-Febrero.pdf.
49. Maroto V. Relación entre los registros cardiotocográficos, el Test de Apgar y el pH de arteria umbilical. (Tesis Doctoral) Universidad Complutense. Madrid; 2015.
50. Borrero J, Paucar DD. Correlación entre el compromiso de bienestar fetal orientado por cardiotocografía que culmina en cesárea y la respuesta neonatal mediante la valoración Apgar, en una población de gestantes a término del Hospital Enrique Garcés, año 2015. [Tesis]. Pontificia Universidad Católica del Ecuador. 2015
51. Organización Mundial de la Salud (OMS), Organización Panamericana de la Salud (OPS). Salud de las Américas. 2007. Cuidados en el Parto Normal. Disponible en : <https://drive.google.com/file/d/0ByuDDZFNh88ANzVkMmNINGEtYzZiMi00ZjU5L Tk2NjUtNzA0ODFhNDg1OTFh/view>

52. Pardo R. Cardiotocografía en el diagnóstico de distocia funicular Hospital Materno Infantil Germán Urquidí Bolivia. Revista Científica Ciencia Médica. 2009; 12 (1):4-6. Disponible en URI: www.scielo.org.bo/scielo.php?script=sciarttext&pid=S1817.
53. Andina E. Manejo obstétrico ante la sospecha de hipoxia fetal intraparto. Revista del Hospital Materno Infantil Ramón Sardá. 2013;22(3):131-143. Disponible en: <https://www.redalyc.org/pdf/912/91222308.pdf>
54. Bravo C. Relación entre la variabilidad disminuida del trazado cardiotocográfico y circular cordón en gestantes que acudieron al Instituto Nacional Materno Prenatal en el 2012. Tesis de Pregrado. Universidad Alas Peruanas. Lima, Perú. 2014.
55. Romero G, Viveros M, Gutiérrez M, Torres M, Bobadilla R, Gil J, Shea M, Nava A. La frecuencia cardíaca en fetos con circular de cordón. Clínica e Investigación en Ginecología y Obstetricia (España); 2013; 40(5): 207-212. Disponible en <https://www.sciencedirect.com/science/article/pii/S0210573X12001128?via%3Dihub>.
56. Galarza CL Hallazgos Cardiotocográficos en gestantes con embarazo prolongado en el Instituto Nacional Materno Perinatal; 2009 – 2010. [Tesis]. Lima-Perú: universidad Nacional mayor de San Marcos, 2011: pp43.
57. Sundstrom A. Fisiología Cardiotocográfica. En: Control del bienestar fetal 1ª Edición. Madrid, España: Neoventa Medical AB 2006: 12-13
58. Holzmann M, Wretler S, Cnattingius S, Nordström L. Cardiotocography patterns and risk of intrapartum fetal acidemia. J Perinat Med. 2015; 43(4):473–9. Available from: <http://www.ncbi.nlm.nih.gov/pubmed/24914710>

ANEXOS

Anexo 1. Autorización del Establecimiento de salud.



DECENIO DE LA IGUALDAD DE OPORTUNIDADES PARA
MUJERES Y HOMBRES
"Año de la Lucha Contra la Corrupción y la Impunidad"



AUTORIZACIÓN PARA DESARROLLO DE CASO CLÍNICO

EL Director del Hospital II-2-Tarapoto; autoriza a:

HENRY CORTEZ RAMIREZ

Estudiante de la Segunda Especialidad en "Monitoreo Fetal" de la Escuela de Pos grado de la Universidad Norbert Wiener; para ejecutar su Caso Clínico, denominado:

HALLAZGOS CARDIOTOGRÁFICOS EN DISTOCIA FUNICULAR ASOCIADO A HIPOXIA NEONATAL. HOSPITAL II – 2 TARAPOTO, 2019.

Este documento tendrá validez, por el plazo de tres (3) meses a partir de su expedición, debiendo brindarle las facilidades para el cumplimiento de su caso clínico, sin perturbar el desarrollo de las actividades del personal.

Asimismo, la estudiante deberá presentar copia de su caso clínico una vez culminada y aprobada a la Oficina de Capacitación y Apoyo a la Docencia e Investigación; la cual pasará al archivo de la Biblioteca del Hospital.



Tarapoto, 15 de junio del 2019.



VºBº de RR.HH.
VºBº de Capacitación
Firma del Director

GOBIERNO REGIONAL SAN MARTÍN
UNIDAD EJECUTORA HOSPITAL II-2 TARAPOTO

M.C. Luis Alberto Yalta Ramirez
DIRECTOR

HOSPITAL TARAPOTO Jr. Ángel Delgado Morey N°503
Tarapoto – San Martín
Telf.: (042) – 520012

Anexo 2. Reporte de turnitin.

UTILIDAD DE CARDIOTOCOGRAFIA FETAL EN EL DIAGNÓSTICO DE DISTOCIA FUNICULAR EN GESTANTE ATENDIDA EN EL HOSPITAL NIVEL II-2 DE TARAPOTO

INFORME DE ORIGINALIDAD

18%	16%	0%	2%
INDICE DE SIMILITUD	FUENTES DE INTERNET	PUBLICACIONES	TRABAJOS DEL ESTUDIANTE

FUENTES PRIMARIAS

1	repositorio.uwiener.edu.pe Fuente de Internet	8%
2	eprints.ucm.es Fuente de Internet	6%
3	repositorio.udh.edu.pe Fuente de Internet	2%
4	Submitted to Universidad Privada Antenor Orrego Trabajo del estudiante	2%

Excluir citas

Activo

Excluir coincidencias < 2%

Excluir bibliografía

Apagado